Aus dem Institut für Pathologie des Klinikum Charlottenburg
der Freien Universität Berlin
Geschäftsführender Direktor: Prof. Dr. Blümcke

DIE BEDEUTUNG DER FEINNADELPUNKTION IN DER SCHILDDRÜSENDIAGNOSTIK

Inaugural-Dissertation
zur
Erlangung der medizinischen Doktorwürde
an den Medizinischen Fachbereichen
der Freien Universität Berlin

vorgelegt von
Hans-Heinrich Kunz
aus
Hameln

1983

UNIV.
LIBRARY
IOWA

Digitized by the Internet Archive
in 2026

https://archive.org/details/IA41546618_0009

Aus dem Institut für Pathologie des Klinikum Charlottenburg
der Freien Universität Berlin
Geschäftsführender Direktor: Prof. Dr. Blümcke

DIE BEDEUTUNG DER FEINNADELPUNKTION IN DER SCHILDDRÜSENDIAGNOSTIK

Inaugural-Dissertation
zur
Erlangung der medizinischen Doktorwürde
an den Medizinischen Fachbereichen
der Freien Universität Berlin

vorgelegt von
Hans-Heinrich Kunz
aus
Hameln

Referent: Professor Dr. med. S. BLÜMCKE

Korreferent: Professor Dr. med. H. SCHLEUSENER

Gedruckt mit Genehmigung der Medizinischen Fachbereiche der Freien Universität Berlin

Promoviert am: 30. September 1983

INHALTSVERZEICHNIS

Seite

A. EINLEITUNG 6

B. LITERATURÜBERSICHT ZUR SCHILDDRÜSEN(SD)-PUNKTIONSZYTOLOGIE 8

I. Historisches 8

II. Technik, Indikation, Kontraindikation, Komplikationen 9

III. Der Punktatausstrich 13

1. SD-spezifische Element 13

a) Thyreozyten 13

b) Onkozyten 15

c) C-Zellen 16

d) Makrophagen 17

e) Kolloid 20

2. SD-unspezifische Elemente 20

IV. Histo- und Zytopathologie des szintigraphisch kalten und warmen SD-Knoten 21

1. Einleitung 21

2. Regressive Veränderungen 22

3. Entzündungen 24

4. Noduläre und adenomatöse Hyperplasien 34

5. Adenome 36

6. Malignome 44

7. Metastasen 54

C. PATIENTENGUT UND METHODIK 56

I. Patientengut 56

II. Methodik 57

Seite

D. EIGENE UNTERSUCHUNGSERGEBNISSE UND IHRE DISKUSSION 63

I. Vorstellung der histodiagnostischen Gruppen 63

II. Punktionsergebnisse der einzelnen histodiagnostischen Gruppen 64

1. Benigne SD-Knoten 64

a) mit makro- oder gemischtfollikulärer Struktur und regressiven Veränderungen 64

b) mit großzystischen Veränderungen . 74

c) mit entzündlichen Veränderungen .. 81

d) unspezifischer Restabszeß 88

e) mit mikrofollikulärer Struktur ... 89

f) mit nicht-follikulärer Proliferationstendenz 93

g) atypisches Adenom 98

h) onkozytäres Adenom 99

2. Maligne SD-Knoten 102

a) mit follikulärer Struktur 102

b) mit papillärer Struktur 107

E. WERTUNG DER PUNKTIONSRESULTATE ALLER HISTODIAGNOSTISCHEN GRUPPEN 112

I. Zusammenfassung 112

II. Problematik der Gruppe III 116

III. Histo- und zytodiagnostische Relevanz nicht-follikulärer Thyreozytenstrukturen 120

1. Histodiagnostische Relevanz 120

2. Zytodiagnostische Relevanz 124

3. Punktionszytologische Darstellung verschiedener Thyreozytenstrukturen 126

Seite

7. BEWERTUNG DER SD-PUNKTIONSZYTOLOGIE 141

I. Diagnostische Treffsicherheit 141

1. Fehldiagnose-Raten 141

2. Ursachen der falsch negativen Zytodiagnosen . 149

3. Ursachen der falsch verdächtigen bzw. falsch positiven Zytodiagnosen 153

II. Selektionskraft 155

III. Vorteile 160

1. Vorteile der feinen Punktionskanüle 161

2. Vorteile der SD-FNP aufgrund ihrer hohen zytodiagnostischen Aussagekraft 162

IV. Nachteile, Fehlerquellen 170

1. Fehlerquellen im punktionstechnischen Bereich 172

2. Fehlerquellen im zytodiagnostischen Bereich . 174

ZUSAMMENFASSUNG 178

Literaturverzeichnis 181

Abbildungsverzeichnis 205

Tabellenverzeichnis 207

Lebenslauf

A. Einleitung

In der Bundesrepublik Deutschland besitzen - je nach Region - 3 bis 8 % der Bevölkerung eine uni- oder multinodöse Struma (HORN [100], PFANNENSTIEL [182]). Bei weniger als 0,5 % der Knotenstrumaträger wird ein Schilddrüsenmalignom festgestellt (BÖRNER et al. [16], HEINRICH et al. [88]).
Demnach ist die Struma nodosa eine verbreitete Erkrankung, während das Schilddrüsenmalignom nur bei etwa jedem 200. Knotenstrumapatienten anzutreffen ist und zur Gruppe der seltenen Malignome gehört. In Klinik und Praxis besteht das Problem, aus der Vielzahl an Knotenstrumaträgern den geringen Anteil maligner Fälle zuverlässig zu selektionieren.
Zur Lokalisationsdiagnostik von Schilddrüsen(SD)-Erkrankungen werden Anamnese, Inspektion, Palpation und Szintigraphie eingesetzt; gegebenenfalls können Sonographie und Röntgenuntersuchung hinzugezogen werden (KLEIN [130]). Hauptaufgabe dieser Untersuchungsmethoden ist es, Strumaknoten zu entdecken und präzise zu lokalisieren. Eine zuverlässige Unterscheidung zwischen benignen und malignen SD-Knoten ermöglichen sie jedoch nicht (BÖRNER et al. [16], HERMANN et al. [93], KLEIN [130]). In den letzten Jahren wird die Feinnadelbiopsie der Schilddrüse verstärkt zur morphologischen Abklärung von Strumaknoten eingesetzt.

Die vorliegende Arbeit soll den Wert der Feinnadelbiopsie für die Diagnostik von Schilddrüsenerkrankungen ermitteln. Im ersten Teil werden die histopathologischen Merkmale der verschiedenen, mit einer Struma einhergehenden Schilddrüsenkrankheiten skizziert und die korrelierenden punktionszytologischen Bilder beschrieben. Im zweiten Teil werden die histologischen und zytologischen

Befunde und Diagnosen von 84 Strumapatienten fall- und gruppenbezogen miteinander verglichen. Abschließend wird die diagnostische Aussagekraft der SD-Punktionszytologie anhand der bisher publizierten Ergebnisse und der eigenen Erfahrungen bestimmt sowie Vorteile und Grenzen der Methode umrissen.

B. Literaturübersicht zur Schilddrüsen(SD)-Punktionszytologie

I. Historisches

Die ersten Veröffentlichungen über Aspirationspunktionen der Schilddrüse zur Gewinnung zytologischen Materials stammen von TEMPKA et al. [237] und von PIAGGIO-BLANCO et al. [184] aus dem Jahre 1948. LOPES CARDOZO (1954) belegt, daß die Feinnadelpunktion (FNP) verschiedener Organe (Schilddrüse, Lunge, Mamma, Leber, Prostata u.a.) für die klinische Diagnostik eine wesentliche Bereicherung darstellt [160]. Neben die exfoliative Zytologie stellt er als zweites Hauptgebiet der modernen Zytologie die nicht-exfoliative Zytologie, methodisch-technisch vertreten durch die Aspirationspunktion mit feiner Nadel.

In den sechziger Jahren erkennen schwedische Autoren den hohen Stellenwert der Feinnadelbiopsie für die klinische Diagnostik. Im Jahre 1966 beschreibt SÖDERSTRÖM in einer umfassenden Monographie die Anwendungsmöglichkeiten der FNP an zahlreichen verschiedenen Organen [221]. EINHORN und FRANZÉN (1962) weisen darauf hin, daß sich Szintigraphie und Feinnadelpunktion in der Diagnostik maligner Schilddrüsenerkrankungen vorteilhaft ergänzen [39]. Nach PERSSON (1968) können die verschiedenen Formen der Thyreoiditis durch die FNP sicher diagnostiziert und differenziert werden [181].

In den siebziger Jahren folgen zahlreiche Arbeiten europäischer Autoren, die die besondere Bedeutung der Feinnadelpunktion in der Differentialdiagnostik des szintigraphisch kalten SD-Knotens hervorheben [29-34, 36-38, 57, 59-62, 106, 110-112, 120-124, 155, 180, 205, 254-256, 259].

ESPOTI und LÖWHAGEN (1972) führen den zytodiagnostischen

Begriff der follikulären Neoplasie ein, der eine Operationsindikation für die sich gleichenden Punktate mikrofollikulärer SD-Adenome und hochdifferenzierter follikulärer SD-Karzinome darstellt [44].
Im Jahre 1973 empfiehlt die SEKTION SCHILDDRÜSE der Deutschen Gesellschaft für Endokrinologie, die Aspirationspunktion vor allem zur Dignitätsabklärung des kalten Knotens sowie des klinischen Solitärknotens einzusetzen (KLEIN et al. [128]).
In der zweiten Hälfte der siebziger Jahre gewinnt die FNP auch in Nordamerika eine zunehmende Bedeutung (CROCKFORD et al. [27], FRABLE [48], GERSHENGORN [68], MILLER et al. [170], WALFISH et al. [247]). MILLER und HAMBURGER [170] erkennen die Feinnadelpunktion als Screening-Methode an.

Einige Autoren versuchten auch, die Funktionsstörungen der Schilddrüse zytomorphologisch zu diagnostizieren (MYREN et al. [173], SÖDERSTRÖM [220]). HAUPTMANN et al. [73] wiesen jedoch nach, daß die verschiedenen Thyreozytenformen im Ausstrich den funktionellen Zustand der Schilddrüse nicht repräsentativ widerspiegeln.

II. Technik, Indikationen, Komplikationen der SD-Feinnadelpunktion

Die Technik der Feinnadelpunktion geht auf SÖDERSTRÖM (1952), LOPES CARDOZO (1954) und FRANZÉN et al. (1960) zurück. Sie wird in dieser Art noch heute ausgeübt und besteht aus dem Punktionsvorgang und der Aufarbeitung des gewonnenen Materials.

Punktionsvorgang: Die Punktion wird am sitzenden oder liegenden Patienten in Dorsalflexion des Halses durchgeführt. Man benötigt eine 10 oder 20 ml-Einmalspritze

sowie eine dünne Kanüle der Größe 14 oder 16. Die Nadellänge richtet sich nach der Knotenlage. Die Spritze wird in einen Spritzpistolengriff eingeklemmt, der die einhändige Punktion und Aspiration gewährleistet, während die frei bleibende Hand den zu punktierenden Knoten fixiert. Die Punktion in craniocaudaler Richtung wird empfohlen, um Fistelbildungen zu vermeiden (KIRSTAEDTER [121]). Erreicht die Nadelspitze den Knoten, erzeugt man durch Zurückziehen des Spritzenkolbens einen Unterdruck und schiebt die Nadel unter Sog fächerförmig vor und zurück, um auf diese Weise mehrere Bezirke des Knotens zu erfassen. Bevor die Nadel aus dem Knoten gezogen wird, hebt man den Unterdruck durch Zurückgleiten des Kolbens auf. Dadurch wird das Aspirat, sofern es sich nicht um Zystenflüssigkeit handelt, in der N a d e l gehalten und gelangt nicht in den Spritzenkolben (SÖDERSTRÖM [221], DROESE [36]). Erscheint bei der Aspiration Blut im Spritzenkolben, muß der Aspirationsvorgang sofort beendet werden, um das Aspirat nicht mit weiteren Blutbeimengungen zu verdünnen (FRABLE [48]). Die Punktionsstelle wird sofort vom Patienten 5 bis 10 Minuten komprimiert [124]. KIRSTAEDTER [124] empfiehlt eine Nachbeoabachtung von 15 bis 30 Minuten, um sehr selten auftretende trachealstenosierende Hämatombildungen therapieren zu können.

Punktataufarbeitung: Nach Absetzen der Punktionskanüle wird die Spritze mit Luft gefüllt, die Nadel wieder aufgesetzt und das in der Nadel befindliche Aspirat sofort vorsichtig auf mehrere Objektträger in Tropfenform übertragen. Anzustreben sind dünne und kleinflächige Ausstriche (SÖDERSTRÖM [221]). Flüssiges Material wird nach der Blutausstrichtechnik auf dem Objektträger verteilt (FREUDENBERG [54]). Enthält das Aspirat Gewebsbröckel, werden diese mit Hilfe eines flach aufgelegten Deckglases schnell unter Zug und leichtem Druck über den Objektträger verteilt (DROESE [29]).

Luftgetrocknete Punktatausstriche färbt man nach PAPPENHEIM (MAY-GRÜNWALD-GIEMSA), alkoholfixierte Ausstriche nach PAPANICOLAOU (DROESE [29]). Aspirierte Zystenflüssigkeit zentrifugiert man nach Heparinzusatz, das Sediment wird wie beschrieben ausgestrichen und gefärbt.

Indikationen zur SD-FNP: Hauptindikationsgebiet der Feinnadelbiopsie ist der szintigraphisch kalte Schilddrüsenknoten oder -bezirk (KLEIN et al. [128], KLEIN [130], SPELSBERG et al. [227], WOHLENBERG [259]). Ferner ist eine Punktion bei szintigraphisch warmen SD-Knoten mit klinisch auffälligem Tastbefund indiziert, da ein warmer Strumaknoten ein Malignom nicht ausschließt (BÖRNER [15], DROESE [36], KÖBBERLING [131], SPELSBERG et al. [227]).

> Szintigraphisch-technische Aspekte spielen eine entscheidende Rolle bei der exakten Darstellung eines kalten Knotens. In dieser Hinsicht ist die schräge Szintigraphie mit Gamma-Kamera eine diagnostische Bereicherung im Vergleich zur konventionellen a.-p.-Szintigraphie, da sie auch von aktivem Schilddrüsengewebe über- oder unterlagerte Knoten, also schwer darstellbare kalte Areale als solche hervorzuheben vermag (ALDERSON et al. [3], CHARKES [21], KARELITZ et al. [113], MILLER et al. [169]).

Bei klinischem Verdacht auf eine Thyreoiditis ist eine Feinnadelpunktion angezeigt, da sie eine zytologische Differenzierung der verschiedenen Entzündungsformen ermöglicht (FROHWEIN [57], GALVAN et al. [60], JUNGINGER et al. [112], KLEIN et al. [128], SCHLEUSENER et al. [205]). Einzelne Autoren (JUNG [109]) punktieren auch heiße Knoten routinemäßig, während andere (KIRSTAEDTER [125]) ein autonomes Adenom nur im Ausnahmefall zytologisch abklären.

Kontraindikationen zur SD-FNP: Bei Vorliegen einer ernsthaften Störung des Blutgerinnungssystems ist eine Feinnadelbiopsie der Schilddrüse kontraindiziert, um ausgedehnte Blutungen in diesem stark vaskularisierten Organ

zu vermeiden (Gefahr der Trachealstenose) (DROESE [37], ENGEL [41], SÖDERSTRÖM [221], WILDMEISTER [256]). Dementsprechend muß vor der Punktion eine Blutgerinnungsstörung anamnestisch und eventuell laborchemisch ausgeschlossen werden.

Komplikationen der SD-FNP: Mehr als siebzehntausend SD-Feinnadelpunktionen verschiedener Untersucher haben gezeigt, daß diese Methode eine äußerst niedrige Komplikationsrate aufweist [30, 49, 57, 61, 106, 112, 120, 256]. Einige Autoren (DROESE et al. [30], GALVAN et al. [61], JANIK [106]) registrierten in einzelnen Fällen post punctionem eine vorübergehende Vergrößerung und Schmerzhaftigkeit im SD-Bereich, bedingt durch kleine Blutungen im Punktionsgebiet. Eine genügend lange Nachkompression des punktierten Bezirkes ist daher erforderlich (KIRSTAEDTER [124]).
Über lokale Infektionen oder Abszedierungen post punctionem berichtet keiner der zitierten Autoren, außer WILDMEISTER [256], der in einem Fall eine Exazerbation einer akuten Thyreoiditis gesehen hat. Nach SÖDERSTRÖM [225] trat unter mehr als eintausend SD-Punktionen in zwei Fällen ein Pneumothorax von geringer Größe auf.
Die Feinnadelbiopsie erhöht das Metastasierungsrisiko nicht (s. S. 161).
Der kleine Nadeldurchmesser und der gute Zugang zu einem oberflächlich gelegenen Organ erklären die äußerst niedrige Komplikationsrate der SD-Punktionszytologie.

III. Der Punktatausstrich: SD-spezifische und SD-unspezifische Elemente

III.1. SD-spezifische Elemente

Hierzu gehören Thyreozyten, Onkozyten, C-Zellen und Kolloid. Einige Autoren (HAUPTMANN et al. [73], PERSSON [181], SÖDERSTRÖM [221]) halten auch die in der Schilddrüse auftretenden Makrophagen (Phagozyten) für schilddrüsenspezifisch und nennen sie Thyreophagozyten.

a) Thyreozyten

Die Thyreozyten liegen im normalen Ausstrich einzeln oder als pseudosynzytiale Verbände vor, in denen die individuellen Zellgrenzen nicht zu erkennen sind (s. Abb. 1 auf S. 14).
Der Thyreozyt tritt in verschiedenen morphologischen Funktionsformen auf, wobei Zytoplasmabreite und Kerngröße vom Grad der thyreotropen Aktivierung (durch TSH oder andere Produkte) abhängen (BÖCKER [12]).
Man unterscheidet den atrophischen Thyreozyten, die Hauptzelle ("normal" aktivierter Thyreozyt) und den hypertrophen, endokrin-aktiven Thyreozyten [12]. Diese Beurteilungen beziehen sich nur auf den thyreotropen Aktivierungsgrad der einzelnen Zelle oder des Zellverbandes - eine Aussage über die Funktionslage des Gesamtorganes wird hiermit nicht gemacht (KRACHT [134]).

Der *atrophohische Thyreozyt* ist eine nicht aktivierte Zelle, die vor allem bei involutiven Prozessen blander Strumen auftritt. Er entspricht der flach-kubischen Epithelzelle der Histologie (LÖWHAGEN [158]). Er besitzt einen lymphozytenähnlichen Kern ohne erkennbare Nukleolen (FRAHM et al. [49]). Sein Zytoplasma ist spärlich und hellbaso-



Abb. 1: *Einschichtiger Follikelzellverband.* Regelrechter Thyreozytenverband mit zirkulär bis bogenförmig angeordneten Kernen und basophilem Zytoplasma. Diffuser violetter Kolloidniederschlag, vermischt mit Erythrozyten. H-E, Orig.-vergr. 100 x. Histologie: vorwiegend makrofollikuläre Knotenstruma. [Fall 16, s. S. 65]

phil, häufig fehlt es im Ausstrich (sog. nacktkerniger Thyreozyt). Die *Hauptzelle* hat einen etwas größeren rund-ovalen Kern mit feinkörniger Chromatinstruktur. Nukleolen sind nicht erkennbar [158]. Ihr Zytoplasma ist hellbasophil (graublau), leicht körnelig und ohne scharfe Begrenzung, stellenweise enthält es kleine Vakuolen (DPOESE [37]).

Der *hypertrophe Thyreozyt* ist eine verstärkt thyreotrop stimulierte Zelle, vorkommend in Punktaten der Basedow-Struma [12]. Er entspricht der hochzylindrischen Epithelzelle der Histologie. Der Kern ist rund und in der Regel etwas größer als der aktiver Thyreozyten. Eine erhebliche Anisokaryose ist häufig [37]. Das reichlich vorhandene Zytoplasma ist basophil. Im Zytoplasma finden sich zahlreiche Vakuolen, insbesondere an den Außenrändern von Thyreozytenverbänden, die von feinen MGG-

roten Granula umgeben werden. Diese marginale paravakuoläre Granulation ist typisch für den hypertrophischen Thyreozytenverband (SÖDERSTRÖM [221]). Die Vakuolen fehlen in histologischen Schnitten und stellen wahrscheinlich Aspirationsartefakte dar (SÖDERSTRÖM et al. [224]). Die Granula dürften lysosomalen Strukturen entsprechen [224].
In Punktaten hypothyreoter Strumen (TSH ↑↑) sieht man neben atrophischen Thyreozyten auch maximal thyreotrop stimulierte Thyreozyten, die sehr groß bis riesig sind; ihre Kerne sind proportional vergrößert; das Zytoplasma ist basophil und feingekörnt [37].

b) Onkozyten

Onkozyten werden auch Askanazy-Zellen, Hürthle-Zellen, oxyphile oder eosinophile Zellen genannt. Der Onkozyt entwickelt sich aus dem Thyreozyten, wobei es zur Hyperplasie der Mitochondrien mit weitgehender Verdrängung der übrigen Zellorganellen kommt (BÖCKER [12], HEIMANN [87], KRACHT [135]). Onkozyten sind große ovale oder polygonale Zellen mit breitem Zytoplasmasaum, der rauchgrau bis graurötlich (MGG) bzw. eosinophil (Papanicolaou, Hämatoxylin-Eosin) gefärbt und scharf begrenzt ist (s. Abb. 2 auf S. 16). Die typischen graublauen feinen Granula des Zytoplasmas (MGG) treten unter Umständen erst bei hoher lichtmikroskopischer Vergrößerung und Oelimmersion in Erscheinung (PERSSON [181]). Die Granulierung beruht auf einer Mitochondrienhyperplasie (BÖCKER [12], LIETZ [151]). Der Zellkern ist i.d.R. rund bis oval und peripher oder exzentrisch gelegen (HAUPTMANN [72]). Er ist häufig pyknotisch, zuweilen bizarr vergrößert. Kern- und Zellgröße könenn erheblich schwanken (DROESE [37]). Binukleäre Onkozyten sind häufig. Degenerativ veränderte Onkozyten besitzen unscharfe Zellgrenzen und eine grau-

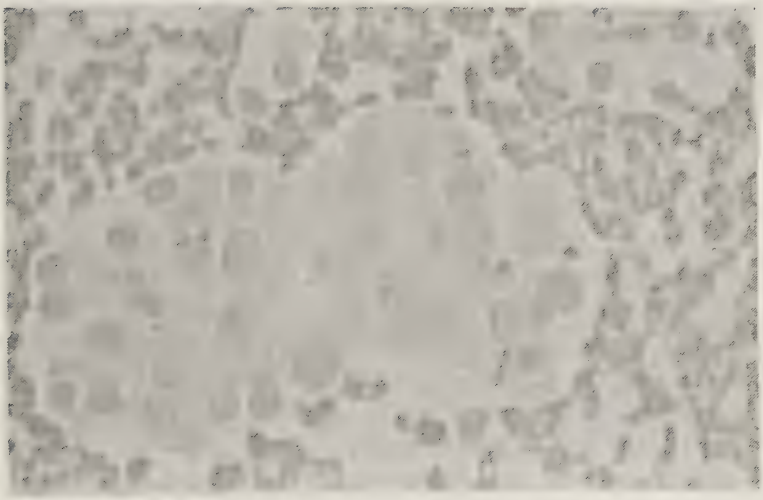

Abb. 2: *Einschichtiger Onkozytenverband*. Ein- und doppelkernige Onkozyten. Polygonale oder ovale Zellform; breites eosinophiles Zytoplasma, das deutlich begrenzt ist; exzentrische Kernlagerung, deutliche Anisokaryose. H-E, Orig.-vergr. 400 x. Histologie: Gemischtfollikuläre Knotenstruma mit stark regressiven Veränderungen. [Fall 30, s. S.70]

rötliche Tingierung des Zytoplasmas; regressiv bedingte Anisokaryose sowie Kernpolymorphie können vertreten sein [37].

c) C-Zellen

Histologisch lagern die C-Zellen zwischen den Follikelepithelien, ohne die Follikellichtung zu erreichen (HEDINGER [83]). Im Punktat findet man diese calcitoninbildenden Zellen selten (NILSSON [177]). Die normalen C-Zellen ähneln stark den malignen C-Zellen des medullären SD-Karzinoms (s. S. 50). Charakteristische Merkmale benigner und

maligner C-Zellen sind: eine ovale oder polygonale Zellgestalt; eine feine rote Granulation des Zytoplasmas im MGG-gefärbten Ausstrich; runde oder ovale, exzentrisch gelegene Kerne; häufiges Auftreten von zwei- oder mehrkernigen Zellen [177].

d) Makrophagen

Die Makrophagen der Schilddrüse sind große, rund oder oval geformte Zellen mit einem Durchmesser bis zu 40 µ (FRAHM et al. [49]). Ihr Kern hat eine unregelmäßige Gestalt und ist meist exzentrisch gelagert [49]. Er ist gewöhnlich klein, seine Chromatinstruktur erscheint dicht und grob [49]. Häufig besteht Mehrkernigkeit (DROESE [37]). Das reichlich vorhandene,graublau gefärbte Zytoplasma kann so stark von Vakuolen durchsetzt sein, daß intervakuolär nur noch Zytoplasmareste übrigbleiben (sog. Schaumzelle). Die Vakuolen enthalten neutrale Lipide (RABENHORST et al. [186]). Im Zytoplasma können sich blaugrüne Pigmentgranula (MGG) befinden, die als Ceroid identifiziert worden sind [186]. Die Makrophagen sind zur Erythrophagozytose befähigt [186]. (Siehe Abb. 3 auf S. 18).

Die Herkunft der SD-Makrophagen ist umstritten. Einige Autoren (FRAHM et al. [49], SMEJKAL et al. [216]) leiten sie vom RHS ab; RABENHORST et al. [186] deuten sie als Sonderform immigrierter Blutmonozyten; andere Autoren (DROESE [37], HAUPTMANN et al. [73], PERSSON [181], SÖDERSTRÖM [221]) halten sie für umgewandelte, desquamierte Thyreozyten, da entsprechende Übergangsformen nachweisbar sind und nennen sie *Thyreophagozyten*. Die morphologische Umwandlung einer Follikelzelle in einen Thyreophagozyten vollzieht sich in mehreren Schritten [37]: Zunächst vergrößern sich Kern und Zytoplasma der Epithel-

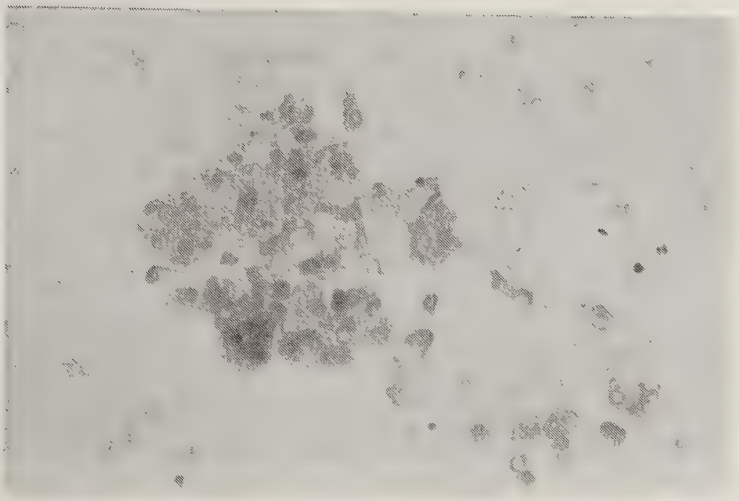

Abb. 3: *Ein- und mehrkernige Makrophagen (sog. Thyreophagozyten).* Ovaläre Zellen, deren graublaues Zytoplasma unterschiedlich große Vakuolen und z.T. graublaue Pigmentgranula enthält. Rundliche, z.T. exzentrisch gelagerte Kerne mit aufgelockerter Chromatinstruktur und prominenten, stellenweise mehrzähligen Nukleolen. MGG, Orig.-vergr. 250 x. Histologie: Gemischtfollikuläre Knotenstruma mit regressiven Veränderungen. [Fall 26, s. S. 66]

zelle proportional, die Zellform wird länglich, spindelförmig oder polygonal, das Zytoplasma vakuolisiert sich zunehmend, Pigmenteinlagerungen können erfolgen, die Kerne werden mäßiggradig polymorph. - Die Abbildungen 4 und 5 (vgl. auf S. 19) zeigen in Umwandlung zu Thyreophagozyten befindliche Follikelzellen. - Im spindelförmigen Zellstadium ist eine Verwechslung mit Fibroblasten oder - bei gehäuftem Vorkommen - mit Tumorzellen eines undifferenzierten spindelförmigen Karzinoms oder eines Fibrosarkoms möglich [37].

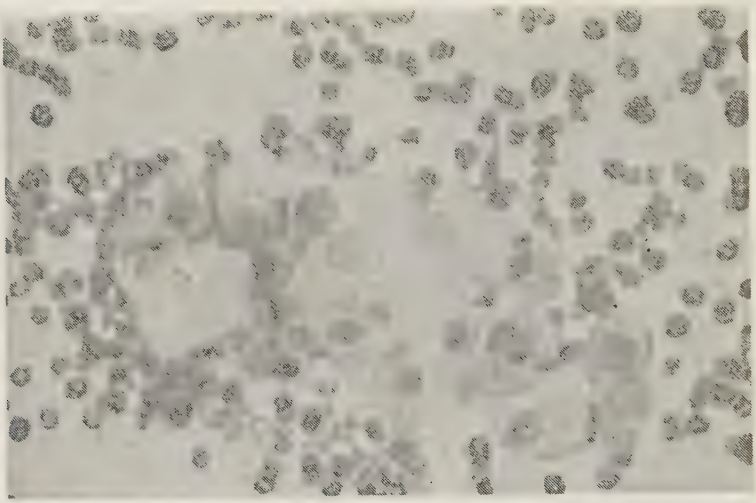

Abb. 4: *Verdacht auf Transformation von Thyreozyten zu sog. Thyreophagozyten.* Anscheinend fließende Übergänge von Thyreozyten (zylindrische Gestalt) zu sog. Thyreophagozyten (ovaläre Gestalt). Linksseitig ein Cholesterinkristall. H-E, Orig.-vergr. 400 x. Histologie: Gemischtfollikuläre Knotenstruma mit Proliferationstendenz. [Fall 72, S. 94]



Abb. 5: *Follikelzellen in Umwandlung zu sog. Thyreophagozyten.* Ovaläre, spindelförmige und polygonale

Forts. S. 20:

Forts. d. Legende zu Abb. 5:

Zellen, z.T. mit vakuolärem Zytoplasma. Die Herauslösung der schaumzellig veränderten Follikelzellen aus dem Verband ist im oberen Bildareal erkennbar. H-E, Orig.-vergr. 250 x. Histologie: Gemischtfollikuläre Knotenstruma mit regressiven Veränderungen. [Fall 26, s. S. 66]

e) Kolloid

Diffus verteiltes Kolloid färbt sich im MGG-Ausstrich rot- oder blauviolett. Eingedickte Kolloidpartikel färben sich blauschwarz an. Reichlich diffus verteiltes Kolloid findet man in Punktaten aus normo- oder makrofollikulären Knotenstrumen bzw. Adenomen, während man bei SD-Entzündungen und SD-Tumoren meist lediglich Kolloidpartikel oder kein Kolloid aspiriert (ESPOTI et al. [44]). In Punktaten papillärer SD-Karzinome kann das Kolloid in Streifen, Fäden oder großen septierten Kugeln vorliegen, da es vermutlich eine erhöhte Viskosität besitzt (DROESE [37]). (Vgl. Abb. 23, S. 137).

2. SD-unspezifische Elemente

Hierzu gehören Zellen des Einstichkanals (Haut- und Fettzellen, Muskel- und Bindegewebszellen bzw. -fasern), mesenchymale Zellen und metastatische Tumorzellen. Kollagenes und hyalines Bindegewebe färben sich im MGG-Ausstrich metachromatisch rot (SÖDERSTRÖM [221]). Vermehrt auftretende mesenchymale Zellen des peripheren Blutes, des lymphatischen Gewebes sowie des RHS können wichtige zytodiagnostische Hinweise geben. Hierzu zählen die große Retikulumzelle, die basophile Stammzelle, Germinoblasten, Lymphoblasten, Lymphozyten sowie epitheloide Zellen (SMEJKAL et al. [215]). Auf die Zytologie metastatischer Tumorzellen wird später eingegangen (s. S. 54).

IV. Der szintigraphisch kalte und warme SD-Knoten: Histo- und Zytopathologie

IV.1. Einleitung

Als Indikationsgebiet der Feinnadelbiopsie wurden kalte, kühle und warme SD-Knoten genannt. Dieser szintigraphisch definierte Indikationsbereich ist so breit gestreut, weil dem warmen Strumaknoten prinzipiell die gleichen histopathologischen Veränderungen zugrunde liegen können wie dem kalten oder kühlen Bezirk (RIEK et al. [192]). Der szintigraphisch kalte Knoten ist die Endstufe eines histopathologischen Prozesses, dessen frühere Stadien u.U. zur Jodspeicherung fähig waren (WUTTKE et al. [264]).

Folgende histopathologische Veränderungen können einen kalten, kühlen oder warmen SD-Knoten hervorrufen:

- knotige oder adenomatöse Hyperplasien in einer Struma nodosa
- SD-Adenome
- SD-Entzündungen
- SD-Malignome
- Metastasen extrathyreoidaler Malignome
- Regressive Veränderungen wie Einblutungen, Nekrosen, Verkalkungen, Pseudozysten können alle genannten Erkrankungen begleiten und den Szintigraphiebefund beeinflussen.

Der Zytopathologe muß die histopathologischen Merkmale dieser unterschiedlichen Schilddrüsenerkrankungen genau kennen, wenn er ihre zytologischen Bilder richtig interpretieren will. Er sollte die Dignität, möglichst aber auch die Spezifität des punktierten Bezirkes diagnostizieren. Exakte histomorphologische Kenntnisse verhindern, daß man die Grenzen der zytologischen Aussagekraft in bestimmten Fällen überschreitet.

Daher werden in diesem Kapitel die histopathologischen Bilder der genannten Schilddrüsenerkrankungen unter Betonung ihrer strukturellen und zellulären Merkmale beschrieben und die korrelierenden Punktatausstriche dargestellt.

2. Regressive Veränderungen

Histopathologie: Regressive Gewebeveränderungen finden sich vor allem in Struma- und Adenomknoten, sie können aber auch in entzündlich oder maligne veränderten SD-Knoten auftreten. Pathogenetisch gesehen werden Regressionen wie Infarzierung, Hämorrhagie oder Nekrose durch eine unzureichende Blutversorgung hervorgerufen, die sich infolge raschen Parenchymwachstums sowie intranodulärer Druckerhöhungen entwickeln dürfte (MEISSNER [167], RIEK [192]). Histopathologisch werden Follikel sowie umgebendes Interstitium erfaßt (HEDINGER et al. [80]).

Im Zytoplasma degenerierender Epithelzellen bilden sich Vakuolen infolge von Wassereinlagerung oder Verfettung (DROESE [37]); auch lipofuszinartige Pigmente können sich dort ablagern [80]. Die Zellkerne degenerierender Thyreozyten werden entweder klein und pyknotisch, oder Zellkern und Zytoplasma vergrößern sich proportional und so ausgeprägt, daß es zur Bildung von Riesenzellen mit Riesenkernen kommen kann. Sind die Riesenzellen ungewöhnlich gestaltet und besitzen sie verformte, u.U. bizarre hyperchromatische Großkerne, spricht man von degenerativer Zell- und Kernpolymorphie. Die Riesenzellen können ein- oder mehrkernig sein [80]. Degenerierende Thyreozyten können sich in funktionsuntüchtige Onkozyten umwandeln [80]. Das Kolloid untergehender Follikel dickt ein und kann verkalken [80]. Typische Erscheinungen des degenerativen Prozesses sind kleinherdige oder flä-

chenhafte Blutungen, nekrotische Erweichungen, Pseudozystenbildung und Verkalkung. Makrophagen (Phagozyten) übernehmen die Abräumung des abgestorbenen Gewebes. An den Rändern von Blutungen und Erweichungen sieht man Fremdkörperriesenzellen [37]. Am Interstitium ruft der regressive Vorgang eine Fibrosierung oder Hyalinisierung unterschiedlichen Ausmaßes hervor.

Zytopathologie: Bei Punktion regressiver Veränderungen wie Einblutungen, Erweichungen, kleinzystischen Degenerationen und Fibrosierungen findet sich ein entsprechend unterschiedliches zytopathologisches Bild. - Gewöhnlich enthält der Ausstrich Makrophagen (Thyreophagozyten), die als Leitzellen der regressiven Veränderungen gelten (KIRSTAEDTER [123]). Ihre Entstehungsweise und Merkmale wurden bereits beschrieben (s. S. 17). Ferner können neben unauffällig veränderten Thyreozyten auch degenerativ umgewandelte Follikelzellen vorkommen. Ihre morphologische Variationsbreite reicht vom atrophischen Thyreozyten bis zum riesigen polymorphen Pendant mit großen hyperchromatischen Kernen, die entrundet und lobuliert sein können (sog. Thyreozyten-Riesenzellen). Auch mehrkernige Riesenzellen können vorkommen (DROESE [37]). Bei den regressiv veränderten Thyreozyten ist die Kern-Plasma-Relation nicht verschoben [37]. Liegen allerdings nackte polymorphe Riesenzellen in größerer Anzahl vor, lassen sie sich von nacktkernigen Tumorzellen eines undifferenzierten SD-Karzinoms kaum abgrenzen [37]. Befindet sich der Thyreozyt im Zustand hydropischer Schwellung, wirkt sein Zytoplasma zerfließlich und färbt sich nur blaßblau an. Zerfallendes Zytoplasma ist netzig oder grobkörnig strukturiert [37]. Im Punktat regressiver Veränderungen können auch einige Onkozyten vertreten sein (SLOAN [212]).

Bei Pseudozystenpunktaten (> 1 ml nicht blutige Flüssigkeit) weist bereits die Farbe auf die Zystenform hin: Posthämorrhagische Pseudozysten ergeben eine dunkelbraune,

Dilatationszysten eine helle seröse Flüssigkeit (GALVAN [64]). Der Sedimentausstrich von *Blutungszysten* enthält massenhaft Makrophagen, deren schaumiges Zytoplasma meist mit Hämosiderin und phagozytierten Erythrozytenresten beladen ist; auch desquamierte Thyreozyten und große retikuläre Zellen kommen vor (SMEJKAL et al. [216]); die Zellen des peripheren Blutes sind aufgrund der Einblutung nekrobiotisch verändert (GALVAN [64], WOENCKHAUS [258]). Der Ausstrich von *Dilatationszysten* ist zellarm [64]. Man findet desquamierte Epithelien sowie vereinzelt Makrophagen, die mit Kolloid beladen sein können [216]. - Aspirierter Zysteninhalt muß immer zentrifugiert werden, da sich hinter ca. 0,3 % der SD-Zysten zystisch veränderte SD-Malignome verstecken (GALVAN [62]).

3. SD-Entzündungen

Für die Formen der Thyreoiditis (Strumitis) sind verschiedene Klassifikationen veröffentlicht worden (KLEIN et al. [127], LIETZ [150], WERNER [253]).
LIETZ [150] unterteilt die Thyreoiditiden nicht nach ihrem Krankheitsverlauf (akut - subakut - chronisch), sondern nach pathologisch-anatomischen Kriterien (s. Tab. 1).

Tab. 1: Klassifikation der Thyreoiditis (nach LIETZ [150])

- eitrige abszedierende Thyreoiditis
- unspezifisch-granulomatöse Thyreoiditis (de Quervain)
- invasiv-sklerosierende Thyreoiditis (Riedel)
- lymphozytäre Thyreoiditis
  - hypertrophisch
  - atrophisch
  - fokal
- spezifisch-granulomatöse Thyreoiditis

Diese morphologische Klassifikation wird hier angewandt, da auch bei der zytopathologischen Beurteilung von Thyreoiditis-Punktaten ein enger histomorphologischer Bezug gegeben sein muß.

a) Eitrig-abszedierende Thyreoiditis

Klinik, Histopathologie: Sie ist eine sehr seltene Erkrankung (DROESE et al. [38], HAZARD [77], VOLPÉ [246]). Die Infektion der Schilddrüse erfolgt überwiegend hämatogen unter einer bereits bestehenden Infektion mit Septikopyämie (HAZARD [77], LIETZ [150]). Klinisch wird die eitrige Thyreoiditis meist mit der viel häufigeren akuten Form der unspezifisch-granulomatösen Thyreoiditis (de Quervain) verwechselt (LABHARDT [141]). - Histopathologisch finden sich miliare Mikroabszesse oder größere Abszeßhöhlen mit purulentem Exsudat. Sie umgibt ein mit Leuko- und Lymphozyten durchsetztes Granulationsgewebe. Das unmittelbar angrenzende Drüsenparenchym ist mikrofollikulär strukturiert [77].

Zytopathologie: Im akuten Stadium ist die Punktion schmerzhaft (LÖWHAGEN [158]). Im Ausstrich findet man zahlreiche neutrophile Granulozyten, nekrotische Zelltrümmer sowie eine eiweißreiche Hintergrundsubstanz (HAUPTMANN [72], LÖWHAGEN et al. [156], PERSSON [181]). In geringer Zahl sind Histiozyten und Makrophagen vertreten [181].
In der Erholungsphase und nach antibiotischer Behandlung dominieren dagegen chronische Entzündungszellen in Form von Lymphozyten, einzelnen Plasmazellen und vielkernigen Riesenzellen (PERSSON [181]); als Zellen des Granulationsgewebes können Fibroblasten und Histiozyten vorliegen; ferner finden sich proliferierende Thyreozyten [181].

Liegt nekrotisches Zellmaterial vor, muß man differentialdiagnostisch das zur Nekrosenbildung neigende anaplastische SD-Karzinom erwägen, zumal es unter dem klinischen Bild einer eitrig abszedierenden Thyreoiditis auftreten kann (SCHUMANN [208]). - Konfluierte Mikroabszesse kann auch die Thyreoiditis de Quervain aufweisen [181]. Nach PERSSON [181] sichert erst der zytologische Nachweis intrazellulärer Bakterien die Diagnose einer akut-eitrigen Thyreoiditis.

b) Unspezifisch-granulomatöse Thyreoiditis (de Quervain)

Histopathologie: Die Thyreoiditis de Quervain ist aus der Sicht des Punktionszytologen die häufigste Entzündungsform der Schilddrüse, gefolgt von der Thyreoiditis Hashimoto (DROESE [36]). Sie befällt die Schilddrüse meist herdförmig, seltener diffus (MEISSNER [167]). Histologisch beginnt die Entzündung mit einer ausgedehnten Destruktion der Follikelepithelien, gefolgt von Zellnekrose und Zelldesquamation (BASTENIE et al. [7]). Neutrophile Leukozyten infiltrieren die zerrissenen Follikelreste und das Interstitium (VOLPÉ [246]). Der Leukozyteninfiltration folgt eine Invasion von Lymphozyten und Histiozyten, die sich um die degenerativ-schollligen Kolloidreste innerhalb der zerrissenen Follikel gruppieren. Die Histiozyten fusionieren zu Riesenzellen [7, 246]. Es entwickeln sich die aus Histiozyten, Riesenzellen und Epitheloidzellen bestehenden, typischen Granulome. Ein Teil der Riesenzellen dürfte epithelialen Ursprungs sein (HEDINGER [83], SANDRITTER [202]). Das Interstitium ist oedematös und von Lymphozyten und Histiozyten durchsetzt.
Dem Entzündungsrückgang folgt ein unterschiedlich starker fibrotischer Ersatz des untergegangenen Parenchyms. In der Mehrzahl der Fälle stellt sich eine normale Drüsenfunktion wieder ein [7].

Zytopathologie: Die Punktion der Thyreoiditis de Quervain ist häufig schmerzhaft (LÖWHAGEN [158]). Mehrkernige Riesenzellen, Histiozyten und Epitheloidzellen beherrschen das Ausstrichbild (DROESE et al. [38]). In wechselnder Menge finden sich neutrophile Granulozyten, Lymphozyten, Fibroblasten sowie degenerative oder nekrobiotische Thyreozyten (JUNGINGER et al. [111], KIRSTAEDTER [121], SCHLEUSENER et al. [205]). Die mehrkernigen Riesenzellen enthalten durchschnittlich ca. 30 sich überlappende, rundliche Kerne und haben ein graublaues Zytoplasma (PERSSON [181]). Bei den Thyreozyten überwiegt - je nach Entzündungsstadium - die hypertrophe (Krankheitsbeginn), degenerative (Akutstadium) oder proliferierende (Erholungsstadium) Zellform [181].
Differentialdiagnostisch muß man bei Nachweis von Lymphozyten und mehrkernigen Riesenzellen ein papilläres SD-Karzinom mit entzündlicher Reaktion ausschließen (LÖWHAGEN [158]).

c) Invasiv-sklerosierende Thyreoiditis (Riedel)

Histopathologie: Die Riedel-Struma ist eine außerordentlich seltene chronische Entzündung mit vorwiegender Narbenbildung. Charakteristischerweise greift der entzündlich-fibrotische Prozeß auf drüsenbenachbarte Gewebe (Muskulatur) über (HAZARD [77]). Das Drüsenparenchym ist durch kollagenfaserreiches oder hyalinisiertes Bindegewebe ersetzt. Die Narbengewebszüge enthalten Histiozyten, Fibroblasten, wenige Lymphozyten und Plasmazellen (LIETZ [150]). Riesenzellen sind selten (BASTENIE et al. [7]). Follikel sind spärlich vorhanden und bestehen aus atrophischen Thyreozyten [77]. Lymphozytäre Infiltrate sind kaum vorhanden, Onkozyten fehlen [7, 77]. Differentialdiagnostisch ist eine einfache Fibrose nach entzündlichem oder degenerativem Prozeß auszuschließen (MEISSNER [167]).

Zytopathologie: Meist ergibt die Punktion einer Riedel-Struma kein oder so wenig Zellmaterial, daß sie zytologisch nicht zu diagnostizieren ist (DROESE et al. [38], FREUDENBERG [54]). Gewinnt man ein fibroblastenreiches Punktat, dann ist lediglich eine chronisch-fibrosierende Thyreoiditis anzunehmen [38]. - Ein fibroblastenreiches Punktat darf nicht mit dem Ausstrich eines undifferenzierten spindelzelligen SD-Karzinoms verwechselt werden (DROESE [37]).

d) Lymphozytäre Thyreoiditis

Hypertrophisch-lymphozytäre Thyreoiditis Hashimoto, Histopathologie: Die Ausführungen zur Histopathologie der Thyreoiditis Hashimoto sind vorwiegend an Publikationen von LIETZ und BÖCKER [152c] sowie WOOLNER et al. [261] orientiert.
Die hypertrophisch-lymphozytäre Thyreoiditis Hashimoto tritt in verschiedenen Varianten auf. Obligat ist bei allen Erscheinungsformen eine diffuse oder disseminiert-herdförmige lymphoplasmazelluläre Infiltration des interfollikulären Raumes, die aber sehr unterschiedliche Intensitätsgrade (gering-, mäßig-, hochgradig) besitzen kann. Typisch sind ferner Parenchymalterationen, die den eigentlichen Formenreichtum der Thyreoiditis Hashimoto bedingen. So gibt es Fälle mit ausgeprägter Parenchymhyperplasie (mikrofollikulär-trabekulär), die Epithelzellen sind onkozytär umgewandelt. Diese hyperplastisch-metaplastischen Bezirke können von der lymphoplasmazellulären Infiltration ausgespart sein. Die Follikellichtungen enthalten häufig Entzündungszellen und Makrophagen, selten auch mesenchymale Riesenzellen. - In anderen Fällen dominiert ein dysplastisches Parenchym. Die Follikel sind häufig noch groß, ihr Kolloid ist schollig, das oxy-

phile Epithel besitzt pyknotische, stark polymorphe Zellkerne. Riesenkerne und Riesenzellen sind häufig. - Bei der dritten Varianten der Thyreoiditis Hashimoto besteht eine ausgeprägte Follikeldestruktion durch die entzündlichen Infiltrate. Nachfolgend ersetzt sklerosierendes Granulationsgewebe das untergegangene Parenchym. - In seltenen Fällen (vorwiegend bei älteren Patienten) kann die lymphoplasmazelluläre Infiltration so stark sein, daß ein malignes Lymphom vorgetäuscht werden kann. Allgemein gilt, daß die Thyreozyten im Bereich der Infiltrate und Lymphfollikel (Ansammlung von Stammzellen und Lymphoblasten) schwer geschädigt und in Onkozyten oder degenerative kernpolymorphe Thyreozyten umgewandelt sein können (DROESE [37], HEDINGER et al. [80]). Im Follikellumen sieht man häufig Makrophagen, gelegentlich auch mehrkernige Riesenzellen, die jedoch kleiner und irregulärer sind als bei der Thyreoiditis de Quervain (BASTENIE et al. [7], WOOLNER et al. [261]). Die Fibrose des interstitiellen Bindegewebes tritt bevorzugt interlobulär auf - auch ihre Intensität variiert (HAZARD [77]). Im fortgeschrittenen Entzündungsstadium ist die Follikelarchitektur der gesamten Drüse weitgehend zerstört [176]. Im Endstadium ("ausgebrannte Thyreoiditis") haben ausgedehnte Vernarbungen das Parenchym ersetzt.
Nach DOINACH et al. [27a] sind Hashimoto-Patienten in der Mehrzahl 30- bis 60jährige Frauen. Klinisch findet man immer erhöhte mikrosomale Antikörpertiter, histologisch dominiert das Bild einer dichten lymphozytären Infiltration mit Bildung von Keimzentren sowie einer extensiven onkozytären Metaplasie.

Zytopathologie (vgl. Abb. 6 auf S. 30): Lymphozyten, Stammzellen der lymphofollikulären Keimzentren, Plasmazellen, Onkozyten und Thyreozyten prägen das zytologische Präparat der Thyreoiditis Hashimoto (KINI et al. [119a], PERSSON [181]). Filzartiger Zelldetritus gilt als zusätzliches

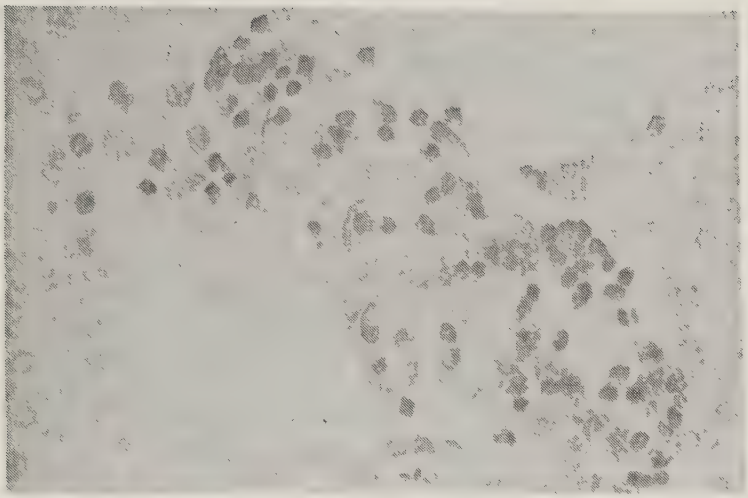

Abb. 6: *Lymphozytär infiltrierter Follikelzellverband.* Degenerativ veränderte Thyreozyten, die große blasse Kerne und ein schwach basophiles Zytoplasma aufweisen; degenerative Kernpolymorphie. Lymphozyten und eine Plasmazelle (untere Bildmitte) sind infiltriert. Zwischen Lymphozyt und Follikelzelle besteht gelegentlich ein Hof, der wohl als Reaktionszone zwischen beiden Zelltypen zu werten ist. MGG, Orig.-vergr. 400 x. Histologie: Thyreoiditis Hashimoto. [Fall 60, s. S. 83]

Merkmal (DROESE [37]). Die genannten Zelltypen sind - je nach histopathologischen Verhältnissen und Punktionsort - in unterschiedlichen Proportionen im Ausstrich vertreten (KINI et al. [119a], FRIEDMAN et al. [56a]). Vielkernige Riesenzellen vom Fremdkörpertyp sind selten [119a, 56a]. Epitheloidzellen fehlen [181].
Unter den Follikelzellen findet man hypertrophische Thyreozyten, proliferierende Thyreozyten (Anisokaryose, Chromatinauflockerungen) sowie Onkozyten (FREUDENBERG [54], PERSSON [181]). Als Epithelkomponente können aus-

schließlich Onkozyten vertreten sein, häufiger liegen jedoch Thyreozyten und Onkozyten gemischt vor (FRIEDMAN et al. [56a]). Nach PERSSON [181] nimmt die Onkozytenzahl im Ausstrich mit steigendem Lebensalter zu. Die Epithelzellverbände umgibt häufig ein Wall aus Lymphozyten und Plasmazellen; Kernatypien der Thyreozyten sind oft vorhanden [119a]. Kolloid ist kaum oder gar nicht vertreten [119a].
Der lymphozytenhaltige Ausstrich kann differentialdiagnostische Probleme stellen. Ändert sich im Zellbild die lymphoide oder die epitheliale Zellkomponente signifikant qualitativ und/oder quantitativ, ist ein malignes Lymphom oder eine mit einer Thyreoiditis Hashimoto einhergehende Zweiterkrankung auszuschließen.
Beim *malignen Non-Hodgkin-Lymphom* ist die lymphoide Komponente gegenüber dem epithelialen Anteil stark vermehrt (DROESE [29], FRIEDMAN [56a]). Lassen sich in einem hashimotoähnlichen Ausstrich Follikelzellen nicht nachweisen, sollte man ein malignes Lymphom erwägen, insbesondere wenn ferner Plasmazellen fehlen (SÖDERSTRÖM [225]).
In Punktatausstrichen *diffus-extensiver* maligner Lymphome findet man ein oder mehrere unreife Zelltypen der lymphoretikulären Reihe in Form dichtstehender Zellpopulationen, während alle anderen zytologischen Merkmale der Thyreoiditis Hashimoto fehlen (KINI et al. [119a]). Aspirate der *fokalen Form* des malignen Lymphoms können mit Hashimoto-Punktaten verwechselt werden, jedoch sollte man ausgedehnte Anhäufungen ausschließlich unreifer lymphoider Zellformen in bereits einem der Ausstriche als malignitätsverdächtig ansehen [119a]. - Bei klinischem Verdacht auf ein malignes Lymphom und negativem Antikörpernachweis sollte grundsätzlich operiert werden (DROESE et al. [38]).
Noch komplizierter gestaltet sich die Differentialdiagnostik, wenn im Zellbild die epitheliale Komponente ge-

genüber der lymphoiden deutlich erhöht ist. KINI et al. [119a] werteten thyreozyten- bzw. onkozytenreiche Aspirate mit nur geringer Vermehrung lymphatischer Elemente (19 Fälle) als zellreiches Adenom (6 Fälle) oder als follikuläres SD-Karzinom ohne Thyreoiditis Hashimoto - histologisch fanden sich durchweg reine Hashimoto-Strumen. Größtenteils bestanden auch klinisch-laborchemische Hinweise auf eine Thyreoiditis Hashimoto. Demnach benötigt der Zytopathologe klinische Informationen (Untersuchungsbefund, SD-Funktionslage, Antikörpertiterhöhe), da verstärkte Thyreozyten- oder Onkozytenproliferationen einer Hashimoto-Struma zytodiagnostisch als neoplastische Veränderungen fehlgedeutet werden können. Andererseits muß man bei zellreichen und lymphozytenarmen Zellbildern einen neoplastischen Prozeß vermuten, wenn klinische Anzeichen einer lymphozytären Thyreoiditis fehlen.
Eine Thyreoiditis Hashimoto *mit koinzidentem papillären SD-Karzinom* dürfte dagegen keine zytodiagnostischen Probleme bereiten. KINI et al. [119a] fanden in allen Punktionsfällen (n = 7) deutliche zytologische Merkmale beider Entitäten. FISCHKAL et al. [45a] konnten in einem entsprechenden Fall "atypische Zellen inmitten lymphoidzelliger Elemente" feststellen.

Atrophisch-lymphozytäre Thyreoiditis: Merkmale der atrophisch-lymphozytären Thyreoiditis sind Parenchymdestruktion mit nachfolgender Fibrose und Organatrophie (LIETZ et al. [152c]). Bei der latenten Form besteht eine lymphozelluläre Infiltration mit geringer Parenchymalteration und Fibrose, in schweren Fällen hat kollagenes zellarmes Narbengewebe die Parenchymstruktur fast vollständig ersetzt [152c]. Die atrophisch-lymphozytäre Thyreoiditis bildet keine Struma aus, eine Punktionsindikation ist demnach nicht gegeben (DROESE [37]).

Fokale lymphozytäre Thyreoiditis: Sie findet sich häufig in blanden Strumen als sog. Begleitthyreoiditis (LIETZ [150]) oder chronisch unspezifische Thyreoiditis (MEISSNER [167]), ferner in Basedow-Strumen, wo sie ebenfalls eine Begleiterscheinung darstellen dürfte [150]. Auch an der Invasionsfront von papillären und undifferenzierten SD-Karzinomen kommen fokale lymphozytäre Infiltrate vor (DROESE [37]). Klinisch bleibt die fokale Thyreoiditis fast immer irrelevant, da klinische und immunologische Krankheitszeichen selten sind (EMRICH et al. [40], HOFSTAEDTER et al. [96]). - Histopathologisch bestehen die Infiltrate aus Lymphozyten und Plasmazellen, sogar Lymphfollikel mit Keimzentren werden ausgebildet. Licht- und elektronenmikroskopisch entsprechen die auftretenden Parenchymdegenerationen und entzündlichen Zellreaktionen vollkommen denen der Hashimoto-Thyreoiditis (BASTENIE [7]). Bei multiplen fokalen lymphozytären Infiltraten ist daher die morphologische Abgrenzung gegen eine Hashimoto-Thyreoiditis schwierig.

Zytopathologie: PERSSON [181] punktierte 17 Patienten mit histologisch nachgewiesener fokal-lymphozytärer Thyreoiditis. In 13 Punktionsfällen war wegen Mangels an lymphoretikulären Zellen eine Thyreoiditis nicht nachzuweisen; 4 Fälle zeigten lymphoretikuläre Zellen, jedoch in so geringer Anzahl, daß eine diffuse Struma lymphomatosa ausgeschlossen werden konnte. Nach DROESE et al. [38] ist eine fokale Thyreoiditis mitunter nicht von der lymphozytär-hypertropischen Form zu unterscheiden, da in Ausstrichen beider Entzündungsformen herdförmige oder diffuse Verteilungen der lymphoiden Zellen vorkommen können. Im Zweifelsfall müssen Kontrollpunktionen und die Bestimmung mikrosomaler Antikörper die Unterscheidung herbeiführen [38].

4. Noduläre und adenomatöse Hyperplasien

Histopathologie: Die differentialdiagnostischen Kriterien zwischen nodulärer bzw. adenomatöser Hyperplasie und echtem Adenom zeigt die Tab. 2. Wichtige Unterschiede bestehen in der Begrenzungsform des Knotens sowie in der histologischen Beschaffenheit seiner Umgebung. Diese Differenzen sind nur histo- und n i c h t zytopathologisch zu erkennen (HEDINGER [81], RIOTTON et al. [193], SÖDERSTRÖM [221]). Dennoch sollen Histo- und Zytopathologie beider Entitäten getrennt dargestellt werden, da einige Adenomtypen wie onkozytäres, hellzelliges, trabekuläres und atypisches Adenom histo- u n d zytologisch von einer nodulären Hyperplasie abgrenzbar sind.

Tab. 2: Differentialdiagnostische Kriterien zwischen knotiger Hyperplasie und Adenom (WARREN and MEISSNER [250])

Knotige Hyperplasie	Adenom
Multiple Knoten	Solitärer Knoten
Knoten schlecht abgekapselt	Gut abgekapselt
Variable Struktur	Uniforme Struktur
Vergleichbare Wachstumsart im angrenzenden Drüsengewebe	Unterschiedliche Wachstumsart im angrenzenden Drüsengewebe
Keine Kompression des angrenzenden Drüsengewebes	Kompression des angrenzenden Drüsengewebes

Zur Entwicklung des Knotenkropfes (Struma diffusa et nodosa): Einer ungenügenden SD-Hormonsynthese (exogener Jodmangel, strumigene Substanzen, Hormonsynthesedefekte

etc.) folgt eine erhöhte TSH-Ausschüttung, die eine diffuse epitheliale Hyperplasie (Struma diffusa parenchymatosa) hervorruft. Mit der Zeit scheint die Wirksamkeit der thyreotropen Stimulation nachzulassen, und es erfolgt die Transformation zur Kolloidstruma (Struma diffusa colloides (LIETZ et al. [152c]). Auf ihrem Boden entwickeln sich noduläre Hyperplasien (Struma diffusa et nodosa). Erreichen die hyperplastischen Knoten adenomähnliche Merkmale, liegen adenomatöse Hyperplasien vor (GEORGII [65]). Diese sind oft nicht leicht von echten Adenomen abzugrenzen, kommen aber wesentlich häufiger vor (GEORGII [65], HEDINGER [85]). - Histologisch setzen sich hyperplastische Strumaknoten aus follikelbildenden Thyreozyten zusammen, wobei makro- oder mikrofollikuläre Strukturen dominieren können. Meist liegen Areale mit unterschiedlichen Follikelgrößen nebeneinander. Abschnittsweise können makropapilläre (pseudopapilläre) Epithelproliferate in die Follikellichtung ragen (HEDINGER [83]). Fokale Onkozytenansammlungen sind nicht ungewöhnlich. Aber nicht nur die Struktur der Hyperplasieknoten ist außerordentlich variabel; es können auch alle Formen regressiver Veränderungen vertreten sein. Das histomorphologisch vielfältige Bild der Knotenstruma erklärt sich aus der engen Nachbarschaft hyperplastischer und involutiver Prozesse (BÖCKER [12], HEDINGER [83]).

Zytopathologie: Das zytopathologische Bild eines Hyperplasieknotens hängt u.a. von seiner Follikelstruktur ab.

Bei vorwiegend *makrofollikulär* strukturierten Strumaknoten enthält der Ausstrich überwiegend atrophische Thyreozyten, die in einem diffus verteilten Kolloidfilm eingebettet sind. Die Thyreozytenanzahl ist gering; die Zellen liegen vorwiegend dissoziiert vor, gelegentlich sind sie in Zellverbänden angeordnet (LÖWHAGEN [158]); nur vereinzelt können auch mikrofollikuläre Formationen vorkommen.

Aus *makro- und mikrofollikulär* aufgebauten Strumaknoten aspiriert man meist mäßig viele atrophische und aktive Thyreozyten. Im Ausstrich sind sie einzeln oder gruppenförmig angeordnet, gelegentlich finden sich follikuläre Formationen, die Mikrofollikeln entstammen. Das Kolloid bildet einen violetten Hintergrund, die Kolloidmenge variiert (DROESE [37], LÖWHAGEN [158]). Onkozyten können in geringer Anzahl vertreten sein, wenn bei der Punktion fokale Onkozytenverbände getroffen wurden.

Punktate aus *mikrofollikulären* Hyperplasieknoten ergeben das zytologische Bild einer follikulären Proliferation (s. S. 39 f.).

5. SD-Adenome

Klassifikation: Unter den benignen SD-Tumoren sind die epithelialen Tumoren, also die Adenome, absolut vorherrschend (HEDINGER [84]). Nach heutigem Wissen entwickelt sich jedes Adenom aus den Thyreozyten (LIETZ [151], MEISSNER et al. [166]). Die Frage nach der Existenz eines C-Zell-Adenoms ist noch nicht beantwortet (HEDINGER et al. [82], LIETZ [151]). Eine internationale Klassifikation benigner und maligner SD-Tumoren wurde 1974 von der WHO [82] veröffentlicht (s. Tab. 3 auf S. 37). Die WHO-Klassifikation versucht, den Diskrepanzen zwischen histologischem Befund und biologischem Verhalten der SD-Tumoren gerecht zu werden (KRACHT [133]).
Der Begriff des *follikulären Adenoms* umfaßt Adenome mit makro-, normo- und mikrofollikulärem Wachstum sowie mit trabekulärer oder tubulärer Proliferation. Die trabekulären und tubulären Adenome sind dem Oberbegriff des follikulären Adenoms untergeordnet, weil es sich entwicklungsgeschichtlich um Vorläufer des follikulären Adenoms handelt. Sind follikuläre Adenome vollständig aus Onko-

Tab. 3: Klassifikation der Schilddrüsentumoren der WHO und prozentualer Anteil der verschiedenen malignen Tumoren unter 327 Schilddrüsenmalignomen des Zürcher pathologischen Instituts (nach HEDINGER [84] u. NERACHER [175])

	% aller malignen Tumoren
I. Epitheliale Tumoren	
A. Gutartige	
1. follikuläres Adenom	
2. andere	
B. Maligne	
1. follikuläres Carcinom	29,7
2. papilläres Carcinom	33,4
3. Pflasterzellcarcinom	0,4
4. undifferenziertes (anaplastisches) Carcinom:	23,8
a) Spindelzelltyp	
b) Riesenzelltyp	
c) kleinzelliger Typ	
5. medulläres Carcinom	3,1
II. Nicht-epitheliale Tumoren	
A. Gutartige	
B. Maligne	
1. Fibrosarkom	0,3
2. andere	
III. Verschiedene Tumoren	
1. Carcinosarkom	0
2. malignes Hämangioendotheliom	4,3
3. maligne Lymphome	0,3
4. Teratome	0
IV. Metastasen	
V. Unklassifizierbare Tumoren	4,8
VI. Tumorartige Veränderungen	

zyten oder aus hellen Zellen aufgebaut, heißen sie oxyphile bzw. hellzellige follikuläre Adenome, da die Prognose weniger vom Zelltyp als vom Strukturtyp abhängig zu sein scheint (HEDINGER [83]).
Adenome mit ungewöhnlich ausgeprägten proliferativen Veränderungen werden *atypische Adenome* genannt (HEDINGER et al. [82]). Die Wachstums- und Zellstrukturen dieser Adenome sind wesentlich unregelmäßiger gestaltet als die der übrigen follikulären Adenomformen (DROESE [37], HEDINGER [85]).
Der Begriff des *papillären Adenoms* wurde fallengelassen, da alle SD-Tumoren mit eindeutig papillären Strukturen als papilläre Karzinome anzusehen sind (HEDINGER [84]). Eine Ausnahme bilden lediglich die makropapillären Strukturen kolloidreicher Struma- oder Adenomknoten [84]. Sie haben eine plumpe Form, in ihren Papillenstämmen sind Follikel eingeschlossen [84].

Die relative Häufigkeit der Adenomtypen ergibt sich aus einer Zusammenstellung von HAZARD u. KENYON [75] (Tab. 4).

Tab. 4: Häufigkeit der Adenomtypen (nach HAZARD u. KENYON [75])

Adenomtyp	Fallzahl	% *)
Adenoma simplex	2.083	85,0
Mikrofollikuläres Adenom	215	8,8
Trabekuläres Adenom	17	0,7
Oxyphiles Adenom	80	3,3
Atypisches Adenom	57	2,3
Insgesamt	2.452	100,1

*) Prozentangaben als eigener Zusatz

a) Follikuläres Adenom

Trabekuläres Adenom

Histopathologie: Das trabekuläre Adenom gleicht strukturell dem embryonalen Schilddrüsengewebe (HEDINGER et al. [80]). Die Thyreozyten bilden solide mehrreihige Zellbalken ohne Kolloid (LIETZ [151]), die Breite der Zellstränge kann stark variieren [80]. Die Thyreozytengestalt ist kubisch bis polyedrisch [80]; ihre Kerne sind groß, locker strukturiert und enthalten kaum Heterochromatin [151]. Das trabekuläre Adenom macht nach HAZARD u. KENYON [76] nicht mehr als 0,7 % aller Adenome aus. Beim noch selteneren tubulären Adenom [80] haben sich die Trabekel durch Lumenbildung in Tubuli umgeformt. Kolloid ist spärlich vorhanden.

Zytopathologie: Die hohe Gewebsdichte beider Adenomformen ermöglicht die Gewinnung eines thyreozytenreiches Punktates: In Verbänden formierte Thyreozyten lassen ein follikuläres Strukturbild vermissen, Kolloid ist nicht oder nur in Partikeln vertreten (DROESE [37]).

Mikrofollikuläres Adenom

Seine Zellausstriche lassen sich von denen mikrofollikulärer Hyperplasieknoten und hochdifferenzierter follikulärer Karzinome nicht unterscheiden (LÖWHAGEN [157]). Es finden sich zahlreiche Thyreozyten, die bevorzugt follikuläre Strukturen imitieren; Kolloid ist nicht oder nur spärlich in Partikeln vertreten (DROESE [33], LÖWHAGEN [158]). Das Zytoplasma gleicht dem normaler Thyreozyten (HEDINGER [84], PEDIO et al. [180]). Unterschiede der Kerngröße und -form, auch vergrößerte Nukleolen, können vorkommen. Sie sind aber als Malignitätskriterien nicht heranzuziehen, da sie sowohl beim mikrofollikulären Adenom wie beim hochdifferenzierten follikulären Karzinom

auftreten können (DROESE et al. [30], LÖWHAGEN et al. [157]). Die Zytopathologie kann also im Falle eines zellreichen, follikelreichen Ausstriches keine Dignitätsaussage treffen. Daher wurde von skandinavischen Autoren der Begriff der follikulären Neoplasie (besser: follikuläre Proliferation) eingeführt (ESPOTI et al. [44]). Er erfordert eine histologische Dignitätsabklärung des punktierten Knotens [30]. - Differentialdiagnostisch umfaßt die Zytodiagnose einer follikulären Proliferation noch folgende mögliche SD-Erkrankungen: vorwiegend mikrofollikulär strukturierte papilläre SD-Karzinome (DROESE [36]), adenomartige mikrofollikuläre Epithelproliferationen nach thyreostatischer Therapie (DROESE [31], SCHAUER et al. [203]), die seltenen Nebenschilddrüsen-Adenome [158].

Eine Hyperthyreosetherapie mit Thyreostatika, die die Hormonsynthese blockieren, ruft über eine verstärkte TSH-Ausschüttung in der Schilddrüse adenomartige Epithelproliferationen hervor (HEDINGER et al. [80], SCHAUER et al. [203]). Derartige Proliferate haben eine mikrofollikuläre, trabekuläre oder papilläre Struktur, ihre Epithelkerne sind stark vergrößert und polymorph sowie hyperchromatisch oder bläschenförmig [203]. Punktate aus diesen Proliferationszonen sind außerordentlich zellreich (DROESE [37]); ohne Kenntnis der thyreostatischen Therapie können sie als malignitätsverdächtig mißdeutet werden [37].

Normo- und makrofollikuläres Adenom

Die Punktionsbilder gleichen denen entsprechend strukturierter adenomatöser Hyperplasien (s. S. 35).

Onkozytäres Adenom

Histopathologie: Es ist überwiegend aus Onkozyten (vgl. S. 15) aufgebaut, die follikulär, trabekulär oder solide strukturiert sind (THURNER [240]). Die häufig bestehende

Polymorphie und Hyperchromasie der Onkozytenkerne führt LIETZ [151] auf die gestörten Funktionsabläufe des Onkozyten (fehlendes Jodspeichervermögen, keine Thyroxinbildung) zurück. Benigne Onkozyten besitzen eine ähnliche Polyploidisierungs- und Proliferationstendenz wie maligne Onkozyten (LEDERER et al. [147]) - selbst elektronenmikroskopisch ist keine Unterscheidung zwischen beiden Zellarten möglich (HEIMANN [87]). Die Differenzierung zwischen onkozytärem Adenom und Karzinom ist nur am Wachstumsverhalten des Tumors zu seiner Umgebung zu entscheiden [147].

Zytopathologie: Dementsprechend ist die Dignität oxyphiler Tumoren zytopathologisch nicht zu bestimmen (DROESE et al. [30], FINSTERER et al. [45], GALVAN et al. [61], KINI et al. [119b], LEDERER et al. [147]). Aspirate onkozytärer Tumoren bestehen nahezu ausschließlich aus Onkozyten. Sie lagern im Ausstrich vorwiegend isoliert oder in lockeren Gruppen (KINI et al. [119b]). Onkozytäre Gewebsfragmente mit starker Kernpolymorphie sind malignitätsverdächtig [119b]. Kolloid ist kaum vorhanden, Entzündungszellen sind nicht vermehrt [119b].
Differentialdiagnostisch können fokale Onkozytenansammlungen in jedem Adenom (MEISSNER et al. [166]), in einer floriden oder ausgebrannten Hashimoto-Struma und in Knotenstrumen (DROESE [33], HEDINGER [85]) sowie in Rezidivstrumen [85] vorkommen. Eine Punktion sollte daher wiederholt werden, wenn Onkozyten einen größeren Teil der aspirierten Follikelzellen ausmachen (DROESE [37]). Nach KINI et al. [119b] kann man zwischen Punktaten der onkozytären Regionen aus Hashimoto- oder Knotenstrumen und Aspiraten onkozytärer Tumoren unterscheiden: Findet sich eine auch nur geringe Vermehrung lymphoider Zellen im relativ onkozytenreichen Ausstrich, sollte man unter Berücksichtigung der klinischen Daten (insbesondere Antikörpertiterhöhe gegen mikrosomales Antigen und Thyreoglobu-

lin) die onkozytenreiche Variante der Thyreoiditis Hashimoto erwägen. Befinden sich im Ausstrich ausschließlich Thyreozyten ohne Atypien sowie Onkozyten, wurden offensichtlich onkozytäre Ansammlungen einer Knotenstruma getroffen - dieser Verdacht verstärkt sich, wenn die Onkozytenkerne pyknotisch sind (Kernpyknosen sollen im Ausstrich onkozytärer Tumoren selten sein) und die Onkozyten in Gewebsfragmenten von regelmäßiger Struktur vorliegen (im Zellbild onkozytärer Tumoren dominiert die dissoziierte Onkozytenlagerung)[119b].

Hellzelliges Adenom

Histopathologie: Das seltene hellzellige Adenom wächst meist mikrofollikulär-trabekulär (STOLL [233]). Die hellen Zellen sind groß und polyedrisch. Im Paraffinschnitt besitzen sie ein optisch helles Zytoplasma mit feiner eosinophiler Granulierung [233]. Ultrastrukturell findet sich eine Fehldifferenzierung des glatten endoplasmatischen Retikulums in Form einer vesikulären Dysplasie, die den lichtoptischen Befund erklärt (BÖCKER [12], LIETZ [151]). Das Zytoplasma ist glykogenfrei [233]. Die Kerne sind relativ klein und rund [233].

Zytopathologie: Die Punktate sind in der Regel zellreich und enthalten unscharf begrenzte Zellen mit hellem schaumigen Zytoplasma (DROESE [37]). Eine histologische Abklärung ist indiziert, da sie sich nicht von Aspiraten hellzelliger follikulärer Karzinome unterscheiden [37].

b) Atypisches Adenom

Histopathologie: Der Versuch einer einheitlichen histopathologischen Definition des atypischen Adenoms stößt auf Schwierigkeiten, da diese Entität in der Literatur unterschiedlich definiert wird. Die klassische Defini-

tion stammt von HAZARD u. KENYON [76]. Danach handelt es sich um einen "nicht-angioinvasiven Tumor mit soliden Wachstumsstrukturen, ungeordneter Verteilung follikulärer und trabekulärer Komponenten, Reduplikationen von Follikellumina, irregulären Bindegewebssträngen und Fehlen eines oedematösen Stromas". Dieser Definition entsprachen 2,3 % ihrer untersuchten Adenome (n = 2.452). WARREN et al. [250] fanden eine ähnliche Proportion von 2,5 %. Dagegen nennen HOFSTÄDTER et al. [97] alle Adenome atypisch, die bei der histologischen Dignitätsbeurteilung Schwierigkeiten bereiten. LANG et al. [144] fassen den Begriff des atypischen Adenoms ähnlich weit und verstehen darunter Adenome mit erhöhter Proliferationsaktivität. Beide Autoren nennen ein Adenom atypisch, wenn proliferative Strukturen (mikrofollikulär, mikrofollikulär-trabekulär, trabekulär-solide) und/oder zelluläre Atypien die Dignitätsdiagnose erschweren, ein invasives Wachstum aber nicht nachweisbar ist. Nach LANG et al. [144] fallen 10 % aller untersuchten Adenome (n = 1.284) unter diese Kategorie.

Zytopathologie: Hier soll nur das Punktat des atypischen Adenoms im Sinne von HAZARD u. KENYON beschrieben werden, da dieser Klassifikation einheitliche histopathologische Merkmale zugrunde liegen: Das Aspirat ist zellreich, entbehrt follikulärer Strukturen und besitzt in der Regel eine starke Zell- und Kernpolymorphie (DROESE [37]); es ähnelt dem Punktat mäßig differenzierter follikulärer SD-Karzinome (s. S. 45). Seine Dignität ist zytopathologisch nicht zu bestimmen.

6. SD-Malignome

Die WHO-Klassifikation der malignen SD-Tumoren (HEDINGER et al. [82]) dient diesem Kapitelteil als Grundlage (s. Tab. 3, S. 37). Die SD-Karzinome machen ca. 95 % der SD-Malignome aus (NERACHER et al. [175]), während die verschiedenen Typen der nicht-epithelialen SD-Malignome selten vorkommen. Im folgenden werden daher nur Histo- und Zytopathologie der SD-Karzinome sowie der häufigsten SD-Metastasen darstellt. Die SD-Karzinome werden in follikuläre, papilläre, medulläre, undifferenzierte und Plattenepithel-Karzinome unterteilt.

a) Follikuläres Karzinom

Histopathologie: Bei den follikulären Karzinomen unterscheidet man nach der Wachstumsstruktur hochdifferenzierte und mäßig differenzierte Formen (HEDINGER et al. [82]). Finden sich im histologischen Schnitt papilläre Strukturen, muß der Tumoren auch bei überwiegend follikulärem Proliferationsmuster dem papillären Karzinom zugeordnet werden (HEDINGER [84]).

> Einige Autoren (FRANSSILA [51], GEORGII et al. [66], WOOLNER [263]) unterteilen die follikulären SD-Karzinome nach ihrem Invasionsgrad in eingekapselte follikuläre Karzinome (EFC) und weit infiltrierende follikuläre Karzinome (WIFC). Das EFC hat aufgrund seines geringen Infiltrationsgrades eine wesentlich bessere Prognose als das WIFC [51, 66, 263].

Die hochdifferenzierten follikulären Karzinome setzen sich aus Follikeln zusammen, deren Zell- und Wachstumsstrukturen häufig denen benigner SD-Follikel gleichen (HEDINGER et al. [80]). Es überwiegt der mikrofollikuläre Strukturtyp. Der maligne Charakter des Tumors kann nur durch histologischen Nachweis eines angio- und/oder kap-

selinvasiven Wachstums, manchmal sogar erst durch Metastasennachweis belegt werden (HEDINGER [80], MEISSNER et al. [166]). Früher bezeichnete man diese Form als "metastasierendes Adenom".
Die mäßig differenzierten Formen wachsen in trabekulären oder in soliden Formationen, follikuläre Strukturen sind unterschiedlich häufig vertreten [82]. Die höher ausgereiften Varianten nannte man früher wuchernde Struma Langhans (HEDINGER [85]): An der Peripherie dieses Tumors sind solide Zellstränge ausgebildet, die zum Zentrum hin in follikuläre Formationen übergehen (THURNER [240]); die polyedrischen Tumorzellen besitzen regelmäßige, bläschenförmige runde Kerne [83]; die Mitoserate ist gering [80]. Varianten von noch geringerer Ausreifung bestehen aus Tumorzellen, deren Malignomcharakter unverkennbar ist: Man findet eine Verschiebung der Kern-Plasma-Relation zugunsten der Kerne, plumpe Nukleoli und zahlreiche Mitosen [80].

Punktionszytologisches Korrelat des hochdifferenzierten follikulären Karzinoms ist das Bild der follikulären Proliferation (vgl. S. 39). In einem zellreichen Punktat dominieren follikuläre Strukturen, Kolloid ist nur in Partikeln oder gar nicht vorhanden. Die einzelnen Karzinomzellen haben unscharfe Zytoplasmagrenzen, die Zellgrößen variieren nur gering in Größe und Form (LÖWHAGEN [158]).

Bei den Punktaten der mäßig differenzierten Formen ist in der Regel eine Dignitätsdiagnose möglich (DROESE [36], HEDINGER [84]). Ihre Aspirate sind zellreich. Typisch sind Tumorzellverbände mit unregelmäßiger Kernlagerung und Zelldissoziation an ihrem äußeren Rand (marginale Zelldissoziation) (DROESE [37]). Die einzeln liegenden Karzinomzellen sind oval oder polygonal, ihre Zell- und Kerngrößen variieren erheblich. Auftretende Kernpolymorphien sind leicht- bis mittelgradig; häufig stellt man eine ausge-

prägte Kernhyperchromasie und prominente Nukleolen fest [37].

aa) Oxyphiles follikuläres Karzinom (Hürthle-Zell-Karzinom)

Das oxyphile follikuläre Karzinom ist eine zytologische Variante des follikulären Karzinoms. Es wächst in soliden oder follikulären Strukturen und läßt sich nur durch den Nachweis invasiven Wachstums vom oxyphilen Adenom unterscheiden (vgl. S. 41). Biologisch verhält es sich wie das follikuläre Karzinom (MEISSNER [167]).
Die Punktate können nicht von denen oxyphiler follikulärer Adenome unterschieden werden (vgl. S. 41).

ab) Hellzelliges follikuläres Karzinom

Diese seltene zytologische Variante setzt sich aus sog. wasserhellen Zellen zusammen, die ein optisch leeres Zytoplasma besitzen. Die Zellgrenzen treten teils deutlich hervor, teils sind sie schwach sichtbar (STOLL [233]). Ihre Wachstumsstruktur ist meist mikrofollikulär-trabekulär [233]. Im Gegensatz zum hellzelligen follikulären Adenom (s. d.) weist das Zytoplasma der Karzinomzellen keine vesikulären Organellen auf, ferner fällt der Glykogennachweis meist positiv aus [233]. - Differentialdiagnostisch sind die Metastasen des viel häufigeren hellzelligen Nierenkarzinoms abzugrenzen, dessen Zellen jedoch überwiegend scharf begrenzt sind sowie Fettablagerungen aufweisen (positive Fettfärbung!) (LIETZ [152a], MEISSNER et al. [166]).
Das Punktat enthält wasserhelle Zellen. Die Zellgrenzen sind - im Unterschied zur Histologie und zu Aspiratzellen aus Metastasen eines hypernephroiden Nierenkarzinoms - durchweg unscharf begrenzt (DROESE [37]).

b) Papilläres Karzinom

Histopathologie: Das papilläre SD-Karzinom setzt sich gewöhnlich aus papillären und follikulären Strukturen zusammen. Ein rein papillärer Tumoraufbau ist selten (FRAZELL et al. [53], THOMPSON et al. [239]). Die follikulären Formationen können anteilmäßig sogar weit überwiegen (HEDINGER et al. [80]). Die Tumorpapillen bestehen aus schlanken fibrovaskulären, stark verzweigten Stielen, denen in der Regel ein einschichtiges Follikelepithel aufgelagert ist (HEDINGER et al. [80], MEISSNER et al. [166]). Typisches, aber nicht regelmäßiges Kennzeichen [210] der Tumorzellen sind die sog. Milchglaskerne, die aufgrund ihres hypodiploiden Chromosomensatzes (LIETZ et al. [152c]) durchsichtig erscheinen und von einer zarten deutlichen Kernmembran umgeben sind. Milchglaskerne findet man bei 50 bis 80 % der papillären Schilddrüsenkarzinome (PEDIO et al. [180a]). Häufig überlappen sich die Milchglaskerne benachbarter Karzinomzellen dachziegelartig [80, 166]. Auch bei überwiegend follikulär aufgebauten papillären Karzinomen sind Milchglaskerne ein pathognomonischer Hinweis für das Vorliegen eines papillären Karzinoms (HEDINGER [84]). Ferner findet man normo- und hyperchromatische Kerne, sie können mäßiggradig polymorph sein (DROESE [37]). Das Zytoplasma ist normalerweise homogen [166]. In seltenen Fällen kann es oxyphil oder auch wasserhell sein, man spricht dann von oxyphilen bzw. klarzelligen papillären Karzinomen (HEDINGER et al. [82]). Etwa die Hälfte aller papillären SD-Karzinome (MAZZAFERRI [165], MEISSNER et al. [166]) enthält im Papillenstroma sog. Kalkosphäriten oder Psammomkörper. Es handelt sich um konzentrisch geschichtete, basophile Kalkkörperchen von 5 bis 100 µ Durchmesser [166]. Psammomkörper sind typisch, aber nicht pathognomonisch für das papilläre Karzinom [165]. Herdförmige Lymphozytenansamm-

lungen finden sich häufig in papillären Karzinomen - MEISSNER und WARREN [166] halten sie für ein typisches Merkmal. Pseudozystische Umwandlungen liegen vor allem bei überwiegend papillärem Wachstum vor (LÖWHAGEN [158]). Das papilläre SD-Karzinom metastasiert bevorzugt lymphogen [82]. Häufig findet man außerhalb des originären Tumorknotens weitere Tumorherde, die als Metastasen und nicht als de-novo-Herde zu verstehen sind [166].

Zytopathologie: Die Punktate papillärer Karzinome enthalten zahlreiche Karzinomzellen [158]. Die Tumorzellen liegen einzeln, gruppenförmig oder in papillenförmigen Strukturen [158]. Auch follikuläre Formationen sind häufig vertreten und können sogar dominieren (FREUDENBERG [54], LÖWHAGEN [158]). Die freiliegenden Tumorzellen besitzen ein dichtes, deutlich begrenztes Zytoplasma und haben eine plump-zylindrische oder polygonale Gestalt (DROESE [33], LÖWHAGEN et al. [156]). Die in Zellverbänden vorliegenden Karzinomzellen weisen dagegen ein schmales, unscharf begrenztes Zytoplasma auf (KINI et al. [119]); ihre dicht benachbart liegenden Kerne überlappen sich häufig. Die Kerne der Tumorzellen sind meist rund oder oval, exzentrisch gelagert und können eine Anisokaryose aufweisen; gewöhnlich besteht eine leichte bis mäßige Kernpolymorphie [37]. In einzelnen Fällen können auch ausgeprägte Kernpolymorphie und spärliches Zytoplasma vorherrschend sein [156]. Die Nukleolen sind gewöhnlich nicht vergrößert [157]. Mitosen sind selten.
Die für das papilläre Karzinom typischen Milchglaskerne erkennt man nur in alkoholfixierten Ausstrichpräparaten (DROESE [33]) (vgl. Abb. 22, S. 137). Unter Umständen besitzen nur einzelne Tumorzellen Milchglaskerne, daher ist eine sorgfältige Durchmusterung des Ausstriches erforderlich (PEDIO et al. [180a]). In luftgetrockneten MGG-gefärbten Präparaten erscheinen die Milchglaskerne dagegen hyperchromatisch.

Ein großes diagnostisches Gewicht bei der spezifischen Tumorerkennung haben die zuerst von SÖDERSTRÖM et al. [222] beschriebenen intranukleären Zytoplasmaeinschlüsse. Sie sind rundlich, durch eine blassere Färbung vom umgebenden Kernchromatin abgehoben und von einer Membran umgeben, die elektronenmikroskopisch der Kernmembran gleicht [222]. Die Inklusionen können winzig bis fast kerngroß sein, gelegentlich liegen sie in einem Kern mehrfach vor (CHRIST et al. [23]). Elektronenmikroskopisch erkennt man in ihnen zytoplasmatische Organellen (CHOMETTE et al. [22], CHRIST et al. [23], SÖDERSTRÖM et al. [222]). Ihre Darstellung gelingt nach SÖDERSTRÖM et al. [222] besonders gut in luftgetrockneten, dagegen kaum in alkoholfixierten Ausstrichen. Hingegen konnten CHRIST et al. [23] die Inklusionen in alkoholfixierten Ausstrichen leichter auffinden, während in luftgetrockneten Ausstrichen imitierende Artefakte in Form von Kernvakuolen häufig störten. Die intranukleären Zytoplasmaeinschlüsse sind nach CHRIST et al. [23] in fast jedem alkoholfixierten Punktat eines papillären SD-Karzinoms nachweisbar. KINI et al. [119] fanden die Inklusionen bei 83 % der papillären Karzinompunktate (n = 81, Papanicolaou-Färbung). Lichtoptisch identische Veränderungen können allerdings Follikelzellen oder Tumorzellen aufweisen, die einer Strahlentherapie ausgesetzt waren (DROESE [37]).

Weiteres typisches Kennzeichen papillärer Karzinompunktate sind strähnig ausgezogene Kolloidfäden (LÖWHAGEN et al. [159a]) oder kugelförmige, in sich septierte Kolloidgebilde [37] (vgl. Abb. 23, S.137).

Weil papilläre SD-Karzinome zur Zystenbildung neigen, ist Aspiration von Zystenflüssigkeit möglich. Im Sedimentausstrich können degenerativ veränderte papilläre Tumorzellen harmlosen Makrophagen (Thyreophagozyten) ähneln (vgl. Abb. 19, S.134). Sie besitzen jedoch einen größeren hyperchromatischen Kern und scharfe Zellgrenzen [37]. Ist ihr

Zytoplasma stark vakuolisiert, imponieren sie als sog. Pseudosiegelringzellen, die gegen die Metastasezellen eines schleimbildenden Adenokarzinoms abgegrenzt werden müssen [37].
Als SD-unspezifische Elemente können vermehrt Lymphozyten und vielkernige Riesenzellen auftreten, die den Ausschluß einer Thyreoiditis erfordern (LÖWHAGEN [158]). Psammomkörper können im Aspirat vertreten sein [158], sie färben sich dunkelblau im MGG-gefärbten und rot im Papanicolaou-gefärbten Ausstrich (DROESE [29]) und sind im Gegensatz zu eingedicktem Kolloid konzentrisch geschichtet [119].

c) Medulläres SD-Karzinom

Histopathologie: Es leitet sich von den parafollikulären oder C-Zellen ab (HEDINGER [84], KRACHT [135]). Die Deutsche Gesellschaft für Endokrinologie nennt das medulläre Karzinom daher C-Zell-Karzinom. Die C-Zellen gehören zum APUD-Zellsystem [135]. Mikroskopisch sind die Tumorzellen in Nestern, Bändern oder Trabekeln angeordnet (HEDINGER et al. [82]). Charakteristisch ist, daß follikuläre oder papilläre Strukturen fehlen (GORDON et al. [69], IBANEZ et al. [104], LÖWHAGEN [158]). Das Wachstumsmuster variiert erheblich, so daß im selben Tumor paraganglioide, pseudopapilläre, pseudofollikuläre oder anaplastische Strukturen vorliegen können [135]. Die Tumorzellinseln werden von hyalinem Stroma umgeben, das Amyloidablagerungen unterschiedlich starken Ausmaßes aufweisen kann (KRACHT [135], MEISSNER et al. [166]). Das Amyloid ist nicht immer nachweisbar (GORDON et al. [69], HEDINGER et al. [82]). Als Reaktion auf Amyloidablagerungen kommt es zur Bildung von Fremdkörperriesenzellen [135]. Die Merkmale medullärer Karzinomzellen werden im folgenden Zytopathologieabschnitt beschrieben.

Zytopathologie: Die Punktionsausstriche des medullären Karzinoms enthalten meist isoliert oder in lockeren Gruppen liegende Tumorzellen von ovaler, triangulärer oder polygonaler Gestalt (KRACHT [135], SÖDERSTRÖM et al. [223], TSUZAKI et al. [244]). Follikuläre oder papilläre Strukturen fehlen (LÖWHAGEN [158], RIOTTON et al. [193]). Triangulär geformte Tumorzellen mit dendritenförmigen Zytoplasmaausläufern sind ein typisches zytologisches Merkmal dieses Tumors [223]. Die Karzinomzellen sind meist größer als normale Thyreozyten [223]; ihre Größe differiert kaum [244]. Ihr reichlich vorhandenes, meist scharf begrenztes Zytoplasma erscheint in alkoholfixierten Präparaten strukturlos (DROESE [29]). Nur bei MGG-Färbung zeigen 5 bis 15 % der Tumorzellen [223] eine azurophile Granulation des graublauen Zytoplasmas. Diese roten, meist recht grobkörnigen Granula sind ein weiteres typisches Kennzeichen des medullären Karzinoms [223]. Auch die APUD-Zelltumoren anderer Organe sollen Tumorzellen mit azurophilen Granula aufweisen (DROESE [37], SÖDERSTRÖM et al. [223]). Die Kerne der Tumorzellen sind fast immer exzentrisch gelagert und von runder, ovaler oder elongierter Gestalt (SÖDERSTRÖM et al. [223]). Eine deutliche Anisokaryose kann vorliegen (LJUNDBERG [154]). Das Kernchromatin ist grob strukturiert (LÖWHAGEN [158], TSUZAKI et al. [244]). Drittes markantes Kennzeichen ist der hohe Anteil binukleärer Tumorzellen [223]. Ein weiteres Diagnostikum ist der Nachweis von Amyloid, das bei MGG-Färbung als blauviolette amorphe Substanz erscheint. SÖDERSTRÖM et al. [223] fanden Amyloid in 64 % der Punktate medullärer Karzinome. Es lag sowohl extra- wie intrazellulär; dies wird von TSUZAKI et al. bestätigt [244]. Bisher steht nicht fest, ob die Tumorzellen selbst für die Amyloidbildung verantwortlich sind (JOHANNESSEN et al. [107]). Maligne und benigne C-Zellen dürfen nicht mit Onkozyten verwechselt werden (KRACHT [135]).

d) Undifferenzierte SD-Karzinome

Histopathologie: Die undifferenzierten (anaplastischen) SD-Karzinome sind festkonsistente Tumoren, die das Drüsengewebe unregelmäßig begrenzt durchwuchern (MEISSNER et al. [166]). Ihr ungehemmtes Wachstum läßt nicht selten ausgedehnte Nekrosebezirke entstehen (HEDINGER et al. [80]). Der Nachweis epithelialer Strukturen ist für den Ausschluß sarkomatöser Malignome (Sarkome, maligne Lymphome) notwendig [80].
Die WHO-Klassifikation [82] unterscheidet den spindelriesen- und kleinzelligen Typ. Die *spindelzellige Form* setzt sich hauptsächlich aus spindelförmigen Zellen zusammen, deren Kerne elongiert sind (JOHANNESSEN et al. [107]). Die Zellen des *riesenzelligen Typs* übertreffen die Größe normaler Thyreozyten. Ihre Form ist vielgestaltig, ebenso ihre ein- oder mehrzähligen Kerne. Kennzeichnend sind ferner zahlreiche atypische Mitosen. Metaplastische Knorpel- und Knochenstrukturen können das Bild eines osteogenen Sarkoms nachahmen (LIETZ et al. [152c]). Oft liegen spindel- und riesenzellige Variante als Mischform in demselben Tumor vor (HEDINGER [83], JOHANNESSEN et al. [107]). Auch der *kleinzellige Typ* ist vorwiegend zytologisch charakterisiert: Die Karzinomzellen sind kleiner als normale Thyreozyten, ihr spärliches Zytoplasma enthält einen runden oder ovalen Kern mit dichtem Chromatin. Zell- und Kernpleomorphismus sind geringgradig, während Mitosen häufig anzutreffen sind (MEISSNER et al. [166]). MEISSNER und WARREN [166] unterscheiden eine kompakte und diffuse Form des kleinzelligen Typs: Bei der kompakten Form liegen in einem fibrös-hyalinen Stroma büschelförmig angeordnete Tumorzellen; die diffuse Form besitzt kaum Stroma und wächst völlig ungeordnet. Die Differentialdiagnose zwischen einem diffusen kleinzelligen undifferenzierten SD-Karzinom und einem malignen Non-Hodgkin-Lymphom kann sehr schwierig sein (HEDINGER [84]). .

Derzeit wird aufgrund retrospektiver Studien überwiegend die Ansicht vertreten, daß die Mehrzahl der Fälle, die vormals als kleinzellig anaplastische SD-Karzinome interpretiert wurden, in Wahrheit primäre maligne Lymphome sind (WILLIAMS [257c]).

Zytopathologie: Die Malignität der undifferenzierten Karzinome kann man zytologisch ohne Schwierigkeiten erkennen, da ihre Tumorzellen alle sog. Malignitätskriterien aufweisen (DROESE et al. [30], FINSTERER et al. [45], PEDIO et al. [180]). Bei allen drei Karzinomtypen sind die Tumorzellen im Ausstrich dispers verteilt oder liegen als irreguläre Zellverbände vor (DROESE [33], LÖWHAGEN [157]). Bei Punktion nekrotischer Tumorareale finden sich neutrophile Granulozyten, Makrophagen sowie nekrotische Tumorzellen als Präparathintergrund (DROESE [29]).

Aspirate des *spindelzelligen Typs* enthalten Tumorzellen mit spindelig ausgezogenem Zytoplasma und längsovalen oder polymorphen Kernen [45]. - Differentialdiagnostisch abzugrenzen sind das Fibrosarkom, das keine epithelialen Zellverbände enthält, spindelig transformierte Follikelzellen in regressiv veränderten Knotenstrumen oder nach Radiojodtherapie (vgl. S.17 ,176) sowie fibroblastenreiche Punktate aus einer Riedel-Struma [37].

Das zytologisch bunte Bild des *riesenzelligen Typs* zeigt spindelige Zellen und große polymorphe Karzinomzellen mit stark polymorphen hyperchromatischen Kernen (FINSTERER [45], LÖWHAGEN [157]). Oft sind die Tumorzellen nekrotisch erweicht und von Entzündungszellen infiltriert (LÖWHAGEN et al. [159a]). Die Zellkerne liegen vorwiegend exzentrisch [37], die Chromatinstruktur ist vergröbert, die vergrößerten Nukleolen sind prominent [157]. Die zahlreichen Mitosen sind meist atypisch [30]. Mehrkernige Tumorriesenzellen mit verschobener Kern-Plasma-Relation zugunsten der Kerne sind häufig [37]. - Abzugrenzen sind

Metastasezellen eines großzellig anaplastischen Bronchialkarzinoms sowie nackte polymorphe, hyperchromatische Riesenkerne aus Knotenstrumen oder nach Radiojodtherapie [37].
Punktate des *kleinzelligen Typs* enthalten kleine Malignomzellen, deren Kern-Plasma-Relation stark zugunsten der Kerne verschoben ist (FINSTERER et al. [45]). Der hellbasophile Zytoplasmasaum ist unscharf begrenzt, die Kerne sind mäßiggradig polymorph, oft nackt und in kleinen Haufen angeordnet (DROESE [37]). Mitosen treten gehäuft auf. - Eine Abgrenzung vom Aspirat des malignen Lymphoms halten ESPOTI et al. [44] für nicht möglich, während nach DROESE [33] im Karzinompunktat immer epitheliale Tumorzellverbände auffindbar sind. In Zweifelsfällen kann die Punktion wiederholt und eine elektronenmikroskopische Abklärung vorgenommen werden: Tumorzellen anaplastischer Karzinome weisen vereinzelt interzelluläre Verbindungen auf, die im Aspirat maligner Lymphome fehlen (AKTAR et al. [1]).
Die zytologische Unterscheidung zwischen einem kleinzellig undifferenzierten SD-Karzinom und einem kleinzellig anaplastischen Bronchialkarzinom ist schwierig [30, 45].

7. SD-Metastasen

SD-Metastasen sind in der Regel klinisch stumm. Sie kommen jedoch recht häufig vor (SHIMAOKA et al. [211]). Nach LIETZ u. BÖCKER [152c] erweisen sich im Biopsiematerial mindestens 3 bis 8 % der malignen SD-Tumoren als organfremde Metastasen. Klinisch kann eine Differenzierung zwischen primären und sekundären Malignomknoten nicht erfolgen [211]. Malignommetastasen siedeln sich bevorzugt in Adenomknoten ab, seltener liegen sie im normalen Drüsengewebe (HEDINGER et al. [80]). Bei Punktion schilddrü-

senfremder Metastasen wird im Falle der Erkennung ihrer Gewebszugehörigkeit eine gezielte klinische Suche nach dem Primärtumor einsetzen. Dem Patienten bleibt eine explorative Schilddrüsenoperation erspart.

In die Schilddrüse metastasieren bevorzugt das maligne Melanom, das Bronchus-, Mamma- und Ösophaguskarzinom und das hypernephroide Nierenkarzinom (HEDINGER et al. [80], LÖWHAGEN [158], SHIMAOKA et al. [211]).
Punktionszytologisch ergeben Metastasen von Plattenepithelkarzinomen (Larynx, Bronchus, Ösophagus, Haut) atypische, oft verhornende Plattenepithelien. Ferner finden sich meist zahlreiche Granulozyten, Zelldetritus und Eiweißfäden, da Plattenepithelmetastasen gern nekrotisch erweichen (FROHWEIN [57]). - Abzugrenzen sind Ausstriche riesenzelliger undifferenzierter SD-Karzinome [37].

Metastasepunktate kleinzelliger oder großzelliger anaplastischer Bronchuskarzinome lassen sich in der Regel nicht von Aspiraten klein- bzw. riesenzelliger undifferenzierter SD-Karzinome unterscheiden (DROESE [37]).
Enthält das Punktat palisadenförmig oder adenoid angeordnete zylindrische Tumorzellen mit elongierten Kernen, handelt es sich um eine Metastase eines Adenokarzinoms des Verdauungstraktes (insbesondere Kolon oder Rektum) oder der Prostata (EINHORN et al. [39]).
Punktate aus Metastasen hypernephroider Nierenkarzinome besitzen - im Unterschied zu Aspiraten hellzelliger follikulärer SD-Karzinome - Tumorzellen mit einem scharfen Plasmalemma und mit einer positiven Fettfärbung (LIETZ [152a]).

C. Patientengut und Methodik

I. Patientengut

Von Anfang 1975 bis Ende 1977 wurden im Institut für Pathologie des Klinikum Charlottenburg (Leitung: Prof. Dr. med. S. BLÜMCKE) insgesamt 1.117 Feinnadelpunktate von 1.084 Patienten untersucht. Die Punktatgewinnungen erfolgten innerhalb des Klinikums im nuklearmedizinischen, internistischen und chirurgischen Bereich. Hauptindikatoren waren szintigraphisch kalte, seltener auch warme SD-Knoten. 84 der 1.084 Patienten (7,7 %) unterzogen sich nach der punktionszytologischen Untersuchung einer Schilddrüsenoperation, durchgeführt in der Chirurgischen Abteilung des Klinikum Charlottenburg (Leitung: Prof. Dr. med. E.S. BÜCHERL). Diese 84 zytologischen und korrelierenden histologischen Fälle, deren Befunde und Diagnosen am hiesigen Pathologischen Institut erstellt wurden, bilden die Grundlage der folgenden Untersuchung.

Zur Identität von Punktionsstelle und histologischem Untersuchungsbezirk: Die Lage der Punktionsstelle hat man auf den klinischen Antragszetteln zur Untersuchung des Punktionsmaterials meist grob orientierend angegeben, z.B. Knotenpunktion im linken SD-Lappen. Es wird davon ausgegangen, daß das übersandte Operationsresektat den klinisch und szintigraphisch auffälligen sowie zytologisch untersuchten SD-Knoten enthält. Am Resektat wurden folgende Merkmale beschrieben: seine topographische Zugehörigkeit sowie Größe und Gewicht; ferner Gestalt und Größe der im Resektat befindlichen Knoten sowie die Beschaffenheit ihrer Schnittflächen. Nach mehrstelligen Gewebsentnahmen aus knotigen und nicht knotigen Resektatbereichen wurden die zugehörigen histologischen Präparate und Befunde erstellt.

In der vorliegenden Arbeit wurde eine Diagnose für das gesamte Resektat abgeleitet, wenn die Schnittpräparate gleichartige histopathologische Veränderungen aufwiesen. Lagen mehrere, verschiedenartig umgewandelte histopathologische Bezirke vor, wurden die entsprechenden Befunde zitiert.
Unter Berücksichtigung aller erörterten Informationsquellen erschienen die histopathologischen Daten des Punktionsgebiets ausreichend repräsentativ, um sie mit den zytologischen Befundangaben vergleichen zu können.

II. Methodik

Ziel der Arbeit ist es, die Aussagekraft der SD-Punktionszytologie durch Vergleich von 84 zytologischen und histologischen Diagnosen zu ermitteln. Hierbei wird von dem Grundsatz ausgegangen, daß die histopathologischen Verhältnisse das Punktionsergebnis entscheidend prägen. Die Aussagekraft der Punktionszytologie läßt sich also nur bestimmen, wenn histo- und zytologische Daten getrennt analysiert und daraufhin verglichen werden.

Zuerst erfolgte die *Erstellung von histodiagnostischen Gruppen* (vgl. Tab. 5, S. 59). Als Orientierungshilfe diente die WHO-Klassifikation der SD-Tumoren. Ihre abstrakte Form mußte durch deskriptive Zusätze erweitert werden. Jede histodiagnostische Gruppe setzt sich aus mindestens drei histopathologischen Merkmalen zusammen: Dignität - Wachstumsstruktur - dominierende Zellart. Die vorliegenden 84 histopathologischen Befunde/Diagnosen des jeweiligen Punktionsortes wurden zunächst nach ihrer Dignität (benigne - maligne) geordnet. Dann erfolgte die Aufgliederung nach der vorherrschenden Wachstumsstruktur. Der dominierende Zelltyp bildete das dritte Ordnungskri-

terium. Lagen zusätzlich deutlich regressive oder entzündliche Veränderungenvor, entschieden sie über die endgültige Gruppenzugehörigkeit.

Dann erfolgte die *Gruppenzuordnung der Punktatausstriche.* Das von LÖHRS [155] und WOHLENBERG [259] entwickelte Klassifikationsschema für SD-Feinnadelpunktate wurde übernommen (vgl. Tab. 6, S. 60). Es handelt sich um ein erweitertes Papanicolaou-Schema, das neben zellulären Kriterien auch strukturelle (follikuläre Proliferation) und quantitativ-spezifische (Onkozytenreichtum) Kriterien umfaßt. Jeder zytologische Befundbericht wurde einer der sechs zytodiagnostischen Gruppen zugeordnet.

Schließlich wurden die histopathologischen und zugehörigen zytopathologischen Befunddaten/Diagnosen miteinander verglichen (vgl. Abb. 7, S. 61): Lag eine unkomplizierte benigne histodiagnostische Gruppe vor (= benigne Strumen mit geringgradigen histopathologischen Veränderungen) u n d befanden sich die zugehörigen Punktate in der zytodiagnostischen Gruppe I oder II, erfolgte ein *gruppenbezogener Vergleich.* Handelte es sich um eine komplizierte benigne histodiagnostische Gruppe (= benigne Strumen mit stark regressiven Veränderungen oder mit vorwiegend mikrofollikulärer Struktur, mit wiederholt nicht-follikulären Epithelproliferationen, mit onkozytärer Proliferation, mit entzündlicher Infiltration oder mit Merkmalen eines atypischen Adenoms), lag eine maligne histodiagnostische Gruppe vor, oder gehörte der Punktionsbefund der Gruppe III, IV oder V an, erfolgten jeweils *einzelfallbezogene Vergleiche.* Grundsätzlich wurden sowohl histo-zytologische als auch zyto-histologische Vergleiche vorgenommen.

Vergleiche zwischen den Punktionsergebnissen der verschiedenen histodiagnostischen Gruppen (zyto-zytologische Vergleiche, vgl. Abb. 8, S. 62) sollen klären, ob die SD-FNP

Tab. 5: Kriterien zur Erstellung der histodiagnostischen Gruppen

Einteilungskriterien	*Dignität*	
	benigne (Struma- oder Adenomknoten)	*maligne* (Karzinome)
Wachstumsstruktur	- vorwiegend makrofoll. oder gemischtfoll. - vorwiegend mikrofoll. - stellenweise nichtfoll. (trabekulär, solide oder fraglich papillär)	- vorwiegend mikrofoll. - foll.-solide - rein papillär - papillär-foll. - anaplastisch
Dominierender Zelltyp	- Thyreozyten - Onkozyten - helle Zellen	- maligne Thyreozyten - maligne Onkozyten - maligne helle Zellen - maligne C-Zellen
Zusätzliche histopathologische Veränderungen	- Regression o mittelgradig o ausgeprägt o großzystisch - Entzündung o eitrig o lymphozytär o riesenzellig-epitheloidzellig o invasiv-sklerosierend	- Regression o großzystisch o nekrotisch - Entzündung o lymphozytär-fokal

Tab. 6: Gruppeneinteilung von SD-Feinnadelpunktaten (nach WOHLENBERG [259])

Gruppe	Zytologische Befunde	Malignitäts-kriterium
O	Kein verwertbares Material	
I	Normale Thyreozyten	
II	Abweichung von der Norm: degenerative Veränderungen Makrophagen (Histiozyten) Onkozyten Entzündungszellen: Lymphozyten, Histiozyten (Epitheloidzellen), Riesenzellen vom Fremdkörpertyp	*Negativ*
III	Zellanomalien mit Variation von Zell- und Kerngröße Nukleolen Zahlreiche Onkozyten Follikuläre Neoplasie (Proliferation)	*Unklar* regelmäßige Verlaufskontrolle erforderlich oder Operation
IV	Höhergradige, malignitätsverdächtige Zellatypien	*Positiv* histologische Abklärung dringend erforderlich
V	Eindeutige Tumorzellen	

Abb. 7: Vergleichsstrategie zwischen Histologie und zugehöriger Punktionszytologie

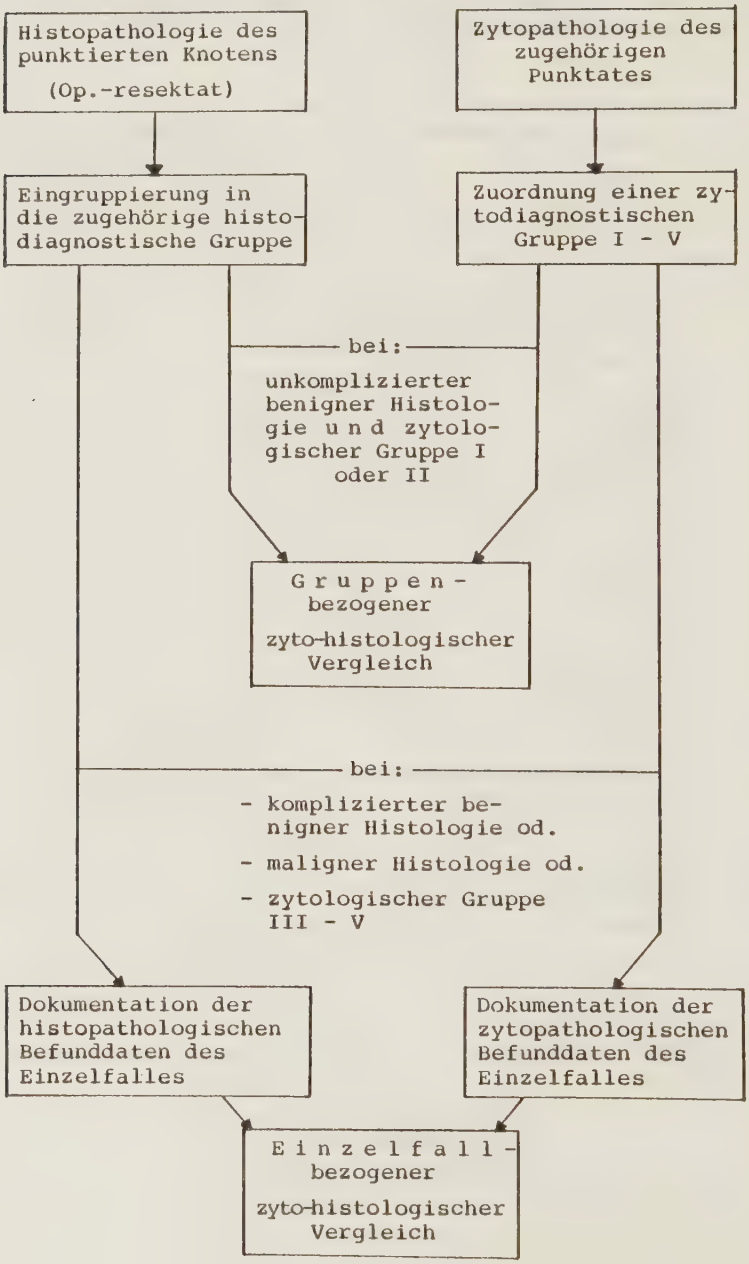

Abb. 8: Gruppenüberschreitende Vergleichsform

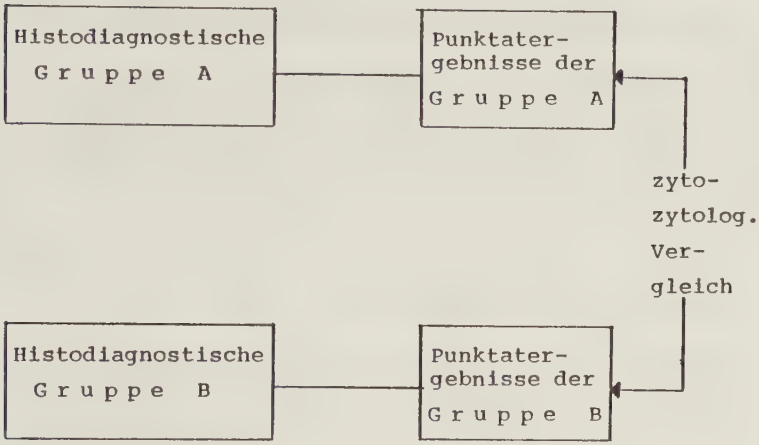

gruppenspezifische Aussagen leisten kann. Ferner soll auf diese Weise ermittelt werden, welche Unterschiede zwischen den Punktionsergebnissen der benignen und malignen Histo-Gruppen bestehen.

D. Eigene Untersuchungsergebnisse und ihre Diskussion

I. Vorstellung der histodiagnostischen Gruppen

Die histopathologischen Befunde der vorliegenden 84 punktierten SD-Knoten ergaben unter Zugrundelegung der erläuterten Kriterien folgende histopathologische Diagnosegruppen:

1. Benigne Struma-/Adenomknoten (n = 78)

a) mit makro- oder gemischtfollikulärer Struktur (n = 41) und

aa) mittelgradig regressiven Veränderungen

ab) mittelgradig regressiven Veränderungen und entzündlicher Begleitreaktion

ac) ausgeprägten regressiven Veränderungen

ad) Hypersekretionszeichen

b) mit großzystischer Degeneration (n = 13)

c) mit entzündlicher Infiltration (n = 6)

ca) fokal-lymphozytär

cb) hypertrophisch-lymphozytär

d) unspezifischer Restabszeß (n = 1)

e) mit mikrofollikulärer Struktur (n = 8)

f) mit stellenweise nicht-follikulärer Proliferationstendenz (n = 7)

g) atypisches Adenom (n = 1)

h) onkozytäres Adenom (n = 1)

2. Maligne SD-Knoten (n = 6)

a) Follikuläre Karzinome (n = 3)

b) Papilläre Karzinome (n = 3)

II. Die Punktionsergebnisse der einzelnen histodiagnostischen Gruppen

1. Benigne Struma-/Adenomknoten (n = 78)

a) Makro- oder gemischtfollikuläre SD-Knoten (n = 41)

aa) Makro- oder gemischtfollikuläre SD-Knoten mit mittelgradig regressiven Veränderungen

Dieser Gruppe gehören 20 SD-Knoten an (Fall 1 - 20). Histopathologisch liegen 5 makro- und 15 gemischtfollikuläre Struma- bzw. Adenomknoten vor, die regressive Veränderungen in Form von umschriebenen Einblutungsarealen (20 x), stellenweise kleinzystischen Degenerationen (8 x), kleinherdigen Cholesterinablagerungen (2 x), kleinen Verkalkungsherden (3 x), interstitiellen Vernarbungssträngen (1 x) oder Hyalinisierungsbezirken (2 x) aufweisen. Durchweg sind die regressiven Umwandlungen unregelmäßig über die Knoten verteilt und haben eine umschriebene Ausdehnung.
Die punktionszytologischen Ergebnisse finden sich in der Tab. 7 (vgl. auf S. 65).

Tab. 7: Punktionszytologische Resultate der histodiagnostischen Gruppe 1.aa)

Histopathologie	Zytopathologie (Gruppe I - V)					
	I	II	III	IV	V	nicht verwertbar
Gruppe 1.aa)	9	6	1	-	-	4

Gruppe I und II (Fall 1 - 15): Fünfzehn Punktionsausstriche enthalten einzeln oder gruppenförmig angeordnete Thyreozyten mit unauffälligen Zytoplasma- und Kernstrukturen (11 x) bzw. gruppenförmig sowie gelegentlich follikulär gelagerte Thyreozyten (4 x) mit unverdächtigen Merkmalen oder geringer Anisokaryose. In sechs Punktionsfällen gesellen sich Makrophagen in geringer (4 x) oder erhöhter Anzahl (2 x) hinzu (Fall 10 - 15).

Gruppe III (Fall 16): Bei einer vorwiegend makrofollikulären Knotenstruma mit Einblutungsarealen und Hyalinosebezirken liegen im Ausstrich folgerichtig unverdächtige Thyreozyten und Makrophagen. Darüber hinaus finden sich jedoch auch einige mikrofollikuläre Thyreozytenlagerungen mit geringer Kernpolymorphie, einzelne Onkozytengruppen und eine nicht sicher pseudopapilläre Thyreozytenformation. Es wurde daher ein proliferierendes Adenom nicht ausgeschlossen und eine histologische Abklärung empfohlen. - Kommentierung: Die mikrofollikulären und onkozytären Gewebsareale dürften nur abschnittsweise im Strumaknoten vorgelegen haben und wurden bei der histologischen Aufarbeitung schnittechnisch nicht getroffen.

Nicht verwertbare Punktate (Fall 17 - 20): Die Punktionen eines makro- und dreier gemischtfollikulärer Strumaknoten ergeben ausschließlich bluthaltige Ausstriche. Ursache dürfte eine mangelhafte Punktionstechnik sein.

ab) Makro- oder gemischtfollikuläre SD-Knoten mit mittelgradig regressiven Veränderungen und entzündlicher Begleitreaktion

Sieben SD-Knoten (Fall 21 - 27) enthalten neben regressiven Veränderungen wiederholt umschriebene lymphozytäre Infiltrate in einem fibrotisch verbreiterten Interstitium. Die regressiven Prozesse liegen als umschriebene Einblutungsareale (5 x), kleinzystische Degenerationen (4 x), interstitielles Ödem (3 x) oder Verkalkungsherde (1 x) vor. Alle sieben Knoten besitzen eine gemischtfollikuläre Struktur.
Die punktionszytologischen Ergebnisse sind in der Tab. 8 zusammengefaßt.

Tab. 8: Punktionszytologische Resultate der histodiagnostischen Gruppe 1.ab)

Histopathologie	Zytopathologie (Gruppe I - V)					
	I	II	III	IV	V	nicht verwertbar
Gruppe 1.ab)	2	3	1	-	-	1

Gruppe I und II (Fall 21 - 25): In fünf Punktaten finden sich einzeln oder gruppenförmig, gelegentlich follikulär angeordnete Thyreozyten, deren Kerne unauffällig sind (3 x) oder eine mäßige Anisokaryose (2 x) besitzen. Zwei Fälle (Fall 23, 24) enthalten ferner Makrophagen.

Gruppe III (Fall 26): Eine gemischtfollikuläre Knotenstruma mit herdförmigen Einblutungen und wiederholt umschriebenen lymphozytären Infiltraten in einem fibrotisch ver-

breiterten Interstitium zeigt im Ausstrich reichlich follikuläre Thyreozytengruppen mit unverdächtigen Merkmalen sowie einige Thyreozytenansammlungen mit deutlicher Anisokaryose und leichter Kernhyperchromasie, die als Zeichen einer verstärkten Proliferationstendenz angesehen wurden. - Retrospektiv dürfte der auffällige zytologische Befund (Follikelreichtum, Kernatypien) auf den zugrunde liegenden degenerativ-entzündlichen Prozeß zurückzuführen sein.
Nicht verwertbare Punktate (Fall 27): Ein Ausstrich enthält ausschließlich mechanisch stark alterierte, nicht beurteilbare Thyreozyten. Ursache ist demnach ein fehlerhafter Ausstrich des Punktattropfens.

Zusammenfassung der Punktionsergebnisse von Gruppe 1.aa) und 1.ab) und Diskussion

Bei 27 makro- oder gemischtfollikulären SD-Knoten mit mittelgradig regressiven Veränderungen wurden 22 verwertbare Punktate angefertigt. Die Anzahl nicht verwertbarer Aspirate (5 von 27 Fällen) ist im wesentlichen (4 Fälle) auf eine mangelhafte Punktionstechnik zurückzuführen.

Dignität und Struktur der 22 erfolgreich punktierten Knoten konnten in 20 Fällen erkannt werden, indem sich einzeln und/oder gruppenförmig gelegene, z.T. auch gelegentlich follikulär gelagerte Thyreozyten darstellten, die keine (16 x) oder eine mäßiggradige Anisokaryose erkennen ließen.
Bei zwei Knoten war eine zytologische Dignitätsaussage nicht möglich (Gruppe III), bedingt durch eine überrepräsentative Darstellung follikulärer Strukturen (Fall 16) bzw. durch Kernatypien (deutliche Anisokaryose) einiger Thyreozytengruppen (Fall 26).
Die mittelgradig regressiven Umwandlungen aller Knoten fanden bei 10 der 22 verwertbaren Punktate ein zytologisches Korrelat anhand von einigen oder zahlreichen Makrophagen.

Die entzündliche Begleitreaktion von 7 SD-Knoten blieb zytologisch durchweg unerkannt.

Die wichtigsten Merkmale der beiden histodiagnostischen Gruppen, nämlich Knotendignität und -struktur, wurden durch die Punktionszytologie gut wiedergegeben (20 von 22 Fällen). Relativ hoch ist die Anzahl nicht verwertbarer Aspirate (5 von 27 Fällen). Sie muß durch eine geübtere Punktionstechnik gesenkt werden. Nicht vermeidbar erscheint, daß *überrepräsentative Darstellungen* auffälliger struktureller und/oder zellulärer Merkmale vorkommen können (2 von 22 Fällen). Hier würde eine Wiederholungspunktion mehr Klarheit erbringen. Fehlende zytologische Hinweise auf umschriebene regressive Veränderungen (bei 12 von 22 verwertbaren Punktaten) sind auf deren inhomogene Verteilung zurückzuführen. JANIK [106] stellte durch Nachpunktionen fest, daß ein unauffälliges Erstpunktat von szintigraphisch kalten Strumaknoten meist auf einer Nichterfassung fokaler Regressionsbezirke beruht.
Die Nichtdarstellung lymphozytärer Zellelemente (7 Fälle) dürfte ebenfalls durch ihre herdförmige Verteilung und Verankerung in einem fibrotisch verbreiterten Interstitium bedingt sein.
Andere Autoren berichten über ähnliche Ergebnisse nach Punktion regressiv veränderter makro- oder gemischtfollikulärer SD-Knoten. So konnten CORNILLOT et al. [26] bei histologisch diagnostizierten Kolloidstrumen (n = 154) sowie makrofollikulären Adenomen (n = 241) in 66 % der Fälle eine richtige zytologische Dignitätsdiagnose anhand von unverdächtigen Epithelzellen stellen, 16 % der Fälle ergaben makrophagenhaltige Punktate, 17 % der Aspirate waren nicht verwertbar, nur bei 1 % der Fälle wurde eine falsch positive Diagnose gestellt. ROSEN [196] gibt an, daß die Aspirate von Kolloidstrumen (n = 137) in 96 % der Fälle der Klasse I oder II angehörten.

LEDERER u. SPIELBERGER [146] fanden nach der Punktion regressiv veränderter Strumaknoten eine zyto-histologische Übereinstimmung von 90 %. Nach HEROLD [94] wurden von histologisch regressiv veränderten Kolloidstrumen insgesamt 298 Punktionen angefertigt; die regressiven Prozesse erkannte man in ca. 40 % der Ausstriche (weitere Ergebnisse: Gruppe I = 33 %, Gruppe III = 5 %, nicht verwertbare Punktate in 22 % der Fälle). Ferner ergab die Punktion von SD-Knoten mit den histologischen Zeichen einer unspezifischen Strumitis (n = 12) in keinem Ausstrich einen Hinweis auf die entzündliche Begleitreaktion.

ac) Makro- oder gemischtfollikuläre Strumaknoten mit ausgeprägten regressiven Veränderungen

Elf makro- oder gemischtfollikuläre SD-Knoten besitzen ausgeprägte regressive Veränderungen, die in 4 Fällen großflächig verteilt und in 7 Fällen knotenzentral lokalisiert sind (vgl. Tab. 9).

Tab. 9: Punktionszytologische Resultate der histodiagnostischen Gruppe 1.ac)

Histopathologie Gruppe 1.ac)	Zytopathologie (Gruppe I - V)					
	I	II	III	IV	V	nicht verwertbar
großflächige Regression	-	2	1	-	-	1
knotenzentr. Regression	4	-	3	-	-	-

Großflächig regressiv veränderte Knoten (Fall 28 - 31):
Ein makro- sowie ein gemischtfollikulärer Knoten mit ausgedehnten Einblutungen, Verschwielungen und Cholesterinablagerungen (Fall 28, 29) zeigen im Ausstrich gruppenförmig angeordnete Thyreozyten mit unverdächtigen Kernen. Zahlreiche Makrophagen weisen auf die regressiven Umwandlungen hin (Gruppe II).
Ein gemischtfollikulärer Strumaknoten mit ausgedehnten Einblutungen, Makrophageninfiltraten, Hyalinose- und Vernarbungsbezirken (Fall 30) ergibt zytologisch mehrfach mikrofollikulär gelagerte Thyreozytenverbände sowie zahlreiche einzeln liegende Onkozyten. Ein mikrofollikuläres Adenom mit onkozytärer Metaplasie wurde angenommen, ein oxyphiler SD-Tumor jedoch nicht ausgeschlossen (Gruppe III). Offensichtlich hat die Punktionszytologie fokal begrenzte Onkozytenansammlungen, die bei der histologischen Aufarbeitung schnittechnisch nicht getroffen wurden, überrepräsentativ dargestellt (vgl. Fall 16, S. 65).
Ein ausschließlich blut- und kolloidhaltiges Punktat zeigt eine mittel- bis großfollikuläre Knotenstruma. Es handelt sich um eine Fehlpunktion.

Knoten mit nodulozentraler Regression (Fall 32 - 38):
Viermal (Fall 32 - 35) liegen knotenzentrale Gewebseinschmelzungen, Einblutungen und Verschwielungen vor, die von mittel- bis großfollikulären Wachstumsstrukturen umgeben werden. - Alle 4 Punktate enthalten lediglich einzeln liegende, unauffällige Thyreozyten (Gruppe I). Demnach hat die Punktionsnadel das regressive Zentrum der Knoten nicht getroffen, während ihre peripheren mittel- bis großfollikulären Epithelstrukturen erfaßt wurden.

Die anderen drei Punktionsfälle (Fall 36 - 38) haben dignitätsunklare Ausstriche ergeben. Fall 36: Histopathologisch liegt eine vorwiegend makrofollikuläre Knotenstruma vor, deren größere Knoten zentrale Verschwielungen, frischere

Gewebserweichungen und kleinzystische Umwandlungen erkennen lassen. Das SD-Epithel ist intranodulär ausdifferenziert, internodulär druckatrophisch. - Im Punktat finden sich reichlich follikulär gruppierte, unverdächtige Thyreozyten sowie gruppenförmig gelagerte Thyreozyten mit z.T. deutlich ausgeprägter Anisokaryose und Chromatinreichtum. Ein follikuläres Adenom mit Proliferationstendenz wurde angenommen, Malignität jedoch nicht sicher ausgeschlossen. Retrospektiv sind Follikelreichtum und Kernatypien des Punktates auf kleinfollikuläre Areale und regressiv veränderte Epithelzonen zurückzuführen, die histodiagnostisch nicht erfaßt wurden. Fall 37 und 38: Histologisch liegen zwei ähnlich veränderte Knotenstrumen vor, die gemischtfollikulär strukturiert sind und in den Knotenzentren Gewebserweichungen, Hyalinosen und Einblutungen aufweisen unter partiellem Verlust der follikulären Struktur. Abschnittweise finden sich mikrofollikuläre Proliferate mit hochzylindrischem Follikelepithel, deren Kerne vergrößert und deren Nukleoli z.T. prominent sind - Punktionszytologisch stellen sich im einen Fall (37) die mikrofollikulären Bezirke der Knotenstruma durch zahlreiche mikrofollikuläre Thyreozytenverbände überrepräsentativ dar (follikuläre Proliferation). Im anderen Fall (38) finden sich zahlreiche nacktkernige Thyreozyten mit ausgeprägter Anisokaryose, einige Thyreozyten mit "Zytoplasmaresten" lassen eine deutliche Verschiebung der KPR zugunsten der Kerne sowie z.T. prominente Nukleoli erkennen. Retrospektiv sind hierfür die stark regressiven und kompensatorisch proliferativen Prozesse der Knotenstruma verantwortlich. Allerdings dürfte die beschriebene Kern-Plasma-Relationsverschiebung einiger Thyreozyten durch ein nicht vollständig erhaltenes Zytoplasma ("Zytoplasmareste") vorgetäuscht worden sein. Im Zuge einer gutartigen Umwandlung gehen Kernvergrößerungen immer mit einer proportionalen Zytoplasmavermehrung einher (DROESE [37]).

Zusammenfassung: Elf ausgeprägt regressiv veränderte Strumaknoten von makro- oder gemischtfollikulärer Struktur haben zehn verwertbare Punktate ergeben. In 6 Punktionsfällen weisen sowohl Thyreozytenlagerung (einzeln und/oder gruppenförmig) wie Thyreozytenkerne (5 x unauffällig, 1 x mäßiggradige Anisokaryose) richtig auf den benignen Charakter der Knoten hin.
4 Punktionsfälle gehören der Gruppe III an; ihre erschwerte Dignitätsdiagnose ist in zwei Fällen (36, 38) auf regressive Kernveränderungen (deutliche Anisokaryose) von Thyreozyten zurückzuführen, in zwei Fällen (30, 37) ist sie dagegen durch überrepräsentative Darstellung von onkozytären und mikrofollikulären Arealen (Fall 30) bzw. von mikrofollikulären Bezirken (Fall 37) bedingt.
Die stark regressiven Umwandlungen stellten sich im Falle großflächiger Verteilung in 2 von 3 verwertbaren Punktaten dar; dagegen blieben 4 der 7 knotenzentralen Regressionen ohne zytologisches Korrelat, da die Punktionsnadel nur die peripheren Knotenbereiche getroffen hatte.

Diskussion: In dieser histodiagnostischen Gruppe fällt die hohe Anzahl dignitätsunklarer Punktate auf (4 von 10 verwertbaren Punktaten). In der Literatur wird bestätigt, daß hochgradig degenerative Veränderungen des Strumagewebes dignitätsunklare oder sogar falsch positive Zytodiagnosen bedingen können (DROESE [33], GALVAN [62], WOHLENBERG [259]). So punktierten GALVAN et al. [61] 796 Patienten mit histologisch benignem, nicht entzündlichem Befund und stellten in 13 % der Fälle falsch verdächtige oder falsch positive Zytodiagnosen, die zu einem erheblichen Teil auf histologisch ausgeprägte regressive Prozesse zurückzuführen waren. Im Punktionsmaterial von WILDMEISTER et al. [254] bezogen sich 7 von insgesamt 43 malignitätsverdächtigen Punktaten auf regressiv bedingte Epithelveränderungen. Bei ZIEGLER et al. [267]

waren sogar 7 von 9 malignitätsverdächtigen Ausstrichen auf stark regressive Veränderungen zurückzuführen. Falsch verdächtige oder falsch positive Zytodiagnosen sind bei Punktion stark degenerativer SD-Knoten nicht ganz vermeidbar. Zwei Regeln scheinen jedoch die Dignitätsdiagnose zu erleichtern: Erstens treten Kernanomalien in Aspiraten benigner Veränderungen in der Regel *isoliert bei einigen Zellen* auf, während die Anzahl unverdächtiger Zellen überwiegt (CORNILLOT et al. [26]); zweitens sprechen abrupte Kerngrößenunterschiede, also eine *diskontinuierliche Anisokaryose* der aspirierten Thyreozyten, für die Benignität des Punktionsortes. Eine kontinuierliche Anisokaryose kann dagegen sowohl proliferativ-benignen wie malignen Ursprungs sein (SÖDERSTRÖM [221]).

ad) Makro- oder gemischtfollikuläre SD-Knoten mit Hypersekretionszeichen

Bei klinisch hyperthyreoter Funktionslage lassen drei gemischtfollikuläre Strumaknoten (Fall 39 - 41) auch histologisch Hypersekretionszeichen erkennen in Form eines blassen Kolloids, zahlreicher Resorptionsvakuolen, eines z.T. hochprismatischen großkernigen Epithels sowie einiger pseudopapillärer Epithelauffaltungen. Das Interstitium ist von Rundzellen mäßiggradig durchsetzt.- Zytologisch finden sich in zwei Fällen (39, 40) einzeln liegende, unverdächtige Thyreozyten (Gruppe I), in einem Fall (41) unverdächtige Thyreozyten und wenige Makrophagen (Gruppe II).
Retrospektiv wurde die Dignität der drei basedowifizierten Knotenstrumen zytologisch erkannt. Die thyreotrop stimulierten Gewebebezirke hat die Punktionsnadel nicht erfaßt. Die zytodiagnostische Aussagekraft hypertropher

Thyreozyten ist aber ohnehin begrenzt, da sie auch in Punktaten euthyreoter Strumen auftreten können (s. Lit.-kap., S. 14).

b) Struma-/Adenomknoten mit großzystischer Degeneration (n = 13)

Bei den großzystischen Umwandlungen von 13 SD-Knoten handelt es sich durchweg um eingeblutete Pseudozysten (Fall 42 - 54). Die Blutungszysten weisen folgende Größen auf: Vier SD-Knoten enthalten mehrere bis kirschgroße Zysten, sechs SD-Knoten lassen jeweils pflaumen- bis walnußgroße Blutungszysten erkennen, ein Knoten füllt eine faustgroße (!) Blutungszyste aus (Fall 42), bei zwei Knoten hat man ausgeprägte regressiv-zystische Veränderungen ohne Größenangabe registriert. Die Struktur des perizystischen SD-Parenchyms ist makro- (6 x), gemischt- (6 x) oder mikrofollikulär (1 x).
Punktionszytologisch hat man bei allen 13 szintigraphisch kalten Knoten Zystenflüssigkeit (definitionsgemäß > 1 ml Flüssigkeit) gewonnen. Die Volumina liegen zwischen 4 und 22 ml; bei der faustgroßen Zyste wurden nach klinischen Angaben sogar 310 ml Flüssigkeit aspiriert (Fall 42).

Weitere Auskünfte erbrachten die angefertigten Sedimentausstriche. Grundsätzlich können sich in einem Sedimentausstrich neben abgebauten Blutzellen folgende Zellelemente befinden: in die Zystenflüssigkeit eingeschwemmte Makrophagen, Histiozyten oder Entzündungszellen - bedingt durch eine mesenchymale Reaktion auf die Zystenbildung; aus der unmittelbaren Zystenumgebung desquamierte SD-spezifische Zellen wie Thyreozyten, Onkozyten oder Malignomzellen. Die zytologische Beurteilung zellhaltiger Sedimentausstriche kann also eine indirekte Beurteilung der Dignität der Zystenumgebung ermöglichen.

Die zytologischen Ergebnisse der unterschiedlich strukturierten zystischen Knoten sind aus Tab. 10 ersichtlich.

Tab. 10: Punktionszytologische Resultate der histodiagnostischen Gruppe 1.b)

Histopathologie	Zytopathologie der Sedimentausstriche				
Benigne Blutungszysten (n = 13): perizystische Struktur	Gr. I	Gr. II	Gr. III	Gr. IV,V	nicht verw.
makrofollikulär (6 x)	-	6	-	- -	-
gemischtfollikulär (4 x)	-	1	1	- -	2
gemischtfollikulär und Hypersekretionszeichen (1 x)	-	1	-	- -	-
gemischtfollikulär und mikrofollikuläre Areale (1 x)	-	1	-	- -	-
mikrofollikuläre, z.T. onkozytäre und trabekuläre Areale (1 x)	-	-	1 *)	- -	-

*) retrospektiv

Sedimentausstriche der *makro*follikulären zystischen Knoten (Fall 42 - 47): In drei Ausstrichen (Fall 42 - 44) liegen unverdächtige Thyreozyten strukturlos verteilt vor, zahlreiche Makrophagen sind beigeordnet. Drei Ausstriche (Fall 45 - 47) enthalten keine Thyreozyten, dafür aber zahlreiche Makrophagen und Granulozytenansammlungen (Fall 45) bzw. mehrere Riesenzellen (Fall 47) oder ausschließ-

lich massenhaft Leukozyten und lymphoide Zellen (Fall 46). Zytodiagnostisch wurden daher in allen drei Fällen entzündete Zysten angenommen. Retrospektiv sind es auf die Blutungszyste begrenzte mesenchymale Reaktionen, da die Umgebung aller drei Zysten histologisch entzündungsfrei ist.

Sedimentausstriche der *gemischt*follikulären zystischen Knoten (Fall 48 - 53): Zunächst werden zystische Knoten mit rein gemischtfollikulärer Umgebung diskutiert (Fall 48 - 51). Ein Punktat (Fall 48) enthält einzeln liegende, unauffällige Thyreozyten sowie massenhaft Makrophagen (Kl. II). In einem Aspirat (Fall 49) finden sich relativ viele Entzündungszellen (Histiozyten, Rundzellen, Granulozyten) sowie Thyreozyten mit "Stromabrücken", deren Kerne eine geringe Anisokaryose und wechselnden Chromatingehalt aufweisen, ferner einige Makrophagen. Das Zellbild hat man - sehr vorsichtig - proliferierendem SD-Gewebe mit fraglicher Dignität zugeschrieben (Gruppe III). Retrospektiv dürften die Stromafragmente des Punktates den histologisch sehr ausgedehnten Hyalinosefeldern des perizystischen Gewebes entstammen. Den vermehrt entzündlichen Zellen des Ausstriches liegt wohl eine auf die Zyste begrenzte entzündliche Reaktion zugrunde, da hierfür kein histologisches Korrelat vorliegt. - Zwei Sedimentausstriche (Fall 50, 51) enthalten ausschließlich Blut, so daß die Dignität des zystischen Prozesse nicht bestimmbar war.
Eine gemischtfollikuläre Knotenstruma (Fall 52) zeigt perizystisch Hypersekretionszeichen in Form hochzylindrischer Epithelzellen und mehrfach pseudopapillärer Epithelregenerate. - Im Sediment finden sich vereinzelt liegende, unauffällige Thyreozyten, so daß eine gutartige Zyste angenommen wurde. Auch die Zystenumgebung hatte man punktiert: Ihre Ausstriche enthalten Makrophagen sowie gruppenförmig gelagerte Thyreozyten, die eine mä-

ßige Anisokaryose, ein lockeres Chromatingerüst und z.T. einen prominenten Nukleolus besitzen (Gruppe II). Dieses Zellbild wurde auf hypersekretorisches SD-Parenchym zurückgeführt, so daß eine gute zyto-histologische Übereinstimmung besteht.
Bei einer gemischtfollikulären Knotenstruma (Fall 53) besteht das perizystische Gewebe z.T. aus mikrofollikulären Partien, dessen Epithel teilweise leicht polymorphe hyperchromatische Kerne aufweist. - Der Sedimentausstrich enthält lediglich Blut. Das Zweitaspirat aus der Zystenumgebung ergibt klein- und großkernige Thyreozyten mit regelmäßiger Kernstruktur. Die großkernigen Thyreozyten zeigen eben erkennbare Nukleolen. Das Zellbild wurde als regressiv verändert gewertet (Gruppe II). Retrospektiv handelt es sich um unterschiedlich aktivierte Thyreozyten, wie sie auch histologisch beschrieben wurden.

Zystischer Knoten mit *mikro*follikuliärer Proliferationstendenz (Fall 54): Ein mikrofollikulärer Adenomknoten mit walnußgroßer Blutungszyste enthält perizystisch mehrfach onkozytäre Zellverbände sowie stellenweise trabekulär und solide wachsende Thyreozytenverbände mit gelegentlich starken Zell- und Kernpolymorphien. Daher wurde dem Adenom eine erhebliche Proliferationstendenz zugeschrieben. - Im Sedimentausstrich finden sich neben reichlich Blut einige Onkozytenverbände. Das Punktat wurde als tumornegativ gewertet (Gruppe II). Retrospektiv erscheint dieses Urteil jedoch zu leichtfertig, da Zystenpunktate mit Onkozyten*verbänden* auch einem zystisch veränderten onkozytären Karzinom entstammen können. Daher wird der zytologische Befund nachträglich der Gruppe III zugeordnet. Die aspirierten Onkozytenverbände entstammen entweder dem perizystischen Gewebe, oder es sind in die Zystenflüssigkeit desquamierte Zellverbände.

Zusammenfassung: Die Punktionszytologie hat die pseudozystischen Degenerationen aller 13 szintigraphisch kalten SD-Knoten bereits während des Punktionsvorganges erfaßt. Die Dignität der zystischen Knoten konnte in 9 Sedimentausstrichen anhand von unverdächtigen Thyreozyten, Makrophagen oder Entzündungszellen richtig erkannt werden; 2 Sedimentausstriche (Fall 49, 54) ergaben keine sichere Dignitätsdiagnose; 2 Zystenpunktate enthielten ausschließlich Blut und waren nicht verwertbar.
Zu beachten ist, daß 6 der 11 verwertbaren Sedimentpräparate *thyreozytenfrei* waren. Da unter diesen Umständen eine zytologische Dignitätsaussage eingeschränkt ist, sollte man bei Aspiration von Zystenflüssigkeit *grundsätzlich eine zweite Punktion aus der Zystenumgebung* anschließen. Hierdurch läßt sich die häufige Zellarmut der Sedimentausstriche kompensieren und die Dignität der perizystischen Umgebung sicherer beurteilen.

Diskussion: Im eigenen Material sind 16 % (13/81) der szintigraphisch kalten Knoten pseudozystisch degeneriert. Nach der Gruppe der makro- oder gemischtfollikulären Knoten mit mittelgradig regressiven Veränderungen (27 von 81 kalten Knoten = 33 %) bilden pseudozystisch veränderte Knoten im eigenen Krankengut die zweithäufigste Ursache für den szintigraphischen Speicherausfall. Stellt man anhand der Literaturangaben (FROHWEIN [57], GALVAN et al. [61], KEMPKEN et al. [117], KIRSTAEDTER et al. [120], WEISS et al. [251]) die Punktionsergebnisse von kalten SD-Knoten zusammen, so ergibt sich , daß von insgesamt 7.396 punktierten kalten SD-Knoten 19 - 25 % eine pseudozystische Degeneration aufwiesen. Analog fanden RÖHER et al. [195] bei 23,2 % von 837 histologisch untersuchten kalten SD-Knoten pseudozystische Umwandlungen. Eine Ausnahme bilden die Punktionsergebnisse von JANIK [106] und ZABEL-LANGHENNIG [264a], nach denen 35 bzw. 35,8 % der insgesamt 1.190 kalten SD-Knoten Pseudozysten aufwiesen.

Pseudozystisch entartete SD-Malignome oder Metastasen sind im eigenen Untersuchungsmaterial nicht vertreten. Die Tab. 11 (s. S. 80) informiert unter Auswertung verschiedener Arbeiten [36, 39, 41, 43, 61, 68, 112, 196, 216], wie häufig bei histologisch verifizierten SD-Malignomen Zystenpunktate gewonnen wurden. Durchschnittlich haben *3,4 % der SD-Malignome Zystenpunktate* erbracht. Unter den angegebenen Malignomtypen dominiert erwartungsgemäß das papilläre SD-Karzinom. Die ermittelte Prozentzahl steht im Einklang mit anderen, in diesem Zusammenhang genannten Zahlenangaben: Nach GALVAN [62] sind 0,3 % der SD-Pseudozysten maligne entartet; KLEIN [130] schätzt die Malignomfrequenz des szintigraphisch kalten Solitärknotens im endokrinologischen Krankengut, welches hier zur Debatte steht, auf 2 bis max. 4 %; verschiedenen Autoren zufolge sind 20 - 25 % der kalten Knoten pseudozystisch umgewandelt (s.o.). Geht man von diesen Zahlen aus, so sind z.B. von 5.000 Fällen kalter SD-Knoten 1.000 bis 1.250 Fälle pseudozystisch degeneriert und ca. 4 Pseudozysten-Fälle (0,3 %) maligne entartet. Umgekehrt betrachtet findet man unter 5.000 kalten SD-Knoten 100 bis 200 SD-Malignome, von denen gemäß Tab. 12 durchschnittlich 3,4 %, also 3 - 7 Fälle, pseudozystisch verändert sind. Demnach fügen sich die ermittelten 3,4 % gut in die oben genannten epidemiologischen Daten ein.

Ferner unterstreicht die ermittelte Prozentzahl die Notwendigkeit, nach Aspiration von Zystenflüssigkeit *auch das perizystische Gewebe zu punktieren*, da Zystenpunktate nicht immer SD-spezifische Zellen enthalten (s. eigene Ergebnisse). Zur gleichen Schlußfolgerung kommen TSCHAHARGANE et al. [243], in deren Punktionsmaterial ein papilläres SD-Karzinom lediglich einen unverdächtigen Sedimentausstrich ergab. WALFISH et al. [249] aspirierten bei 2 zystisch umgewandelten Karzinomen (follikulär, papillär) unverdächtige Zystenflüssigkeit; die Zystenumgebung

Tab. 11: Häufigkeit von pseudozystisch degenerierten SD-Malignomen unter punktionszytologischer und histologischer Diagnostik (Zusammenstellung nach Literaturangaben, eigene Ergebnisse)

Autor	Anzahl der punktierten und operierten SD-Malignome	Anteil der Zystenpunktate n	%	Histologischer Malignomtyp der Zystenpunktate
SMEJKAL et al. [216]	80	1	1,3	nicht angegeben
GALVAN et al. [61]	137	3	2,2	2 follikuläre Karzinome 1 mal. Hämangioendotheliom
ENGEL [41]	28	1	3,6	1 follikuläres Karzinom
JUNGINGER et al. [112]	28	1	3,6	1 papilläres Karzinom
EINHORN et al. [39]	52	2	3,9	1 papilläres Karzinom 1 mal. nicht angegeben
ESCH [43]	22	1	4,5	1 papilläres Karzinom
ROSEN [196]	17	1	5,9	1 papilläres Karzinom
DROESE [36]	47	3	6,4	3 papilläre Karzinome
GERSHENGORN et al. [68]	20	2	10,0	1 follikuläres Karzinom 1 papilläres Karzinom
Eigene Ergebnisse	6	-	-	-
Gesamt	437	15	3,4	8 papilläre Karzinome 4 follikuläre Karzinome 1 mal. Hämangioendotheliom 2 SD-Malignome ohne Spezifizierung

hatte man nicht punktiert - Folge waren falsch negative Zytodiagnosen.
Zell*verbände* im Sedimentausstrich sollten verstärkte Aufmerksamkeit hervorrufen: Im eigenen Material betraf dies Onkozytenverbände, die onkozytären Proliferationsgebieten entstammten(Fall 54). ENGEL [41] berichtet über eine falsch negative Punktionsdiagnose bei einem zystisch umgewandelten Karzinom, obwohl das Sediment "Zellverbände" enthielt. SÖDERSTRÖM [221] stuft kohärente Zellansammlungen in einem Zystenpunktat als malignitätsverdächtig ein. Histopathologische Untersuchungen von benignen Pseudozysten (n = 13) ergaben, daß bei der Zystenmehrzahl (n = 10) die Wandbildung teilweise oder vorwiegend durch Parenchymgewebe erfolgte, die SD-spezifischen Zellen also direkten Kontakt zur Zystenflüssigkeit haben (GALVAN [64]).

c) Benigne Struma-/Adenomknoten mit entzündlicher Infiltration (n = 6)

Es wurden sechs entzündlich veränderte SD-Knoten punktiert. (Fall 55 - 60). Die histodiagnostischen Entzündungsformen und ihre punktionszytologischen Resultate sind in Tab. 12 (vgl. auf S. 82) aufgeführt.

Chronische Thyreoiditiden (Fall 55, 56): Zwei gemischtfollikuläre Knotenstrumen werden von fibrotisch verbreiterten Interstitiumsträngen durchzogen sowie von unterschiedlich stark ausgeprägten Rundzellinfiltraten durchsetzt. Das Aspirat der einen Struma (Fall 55) enthält zahlreiche einzeln und in Haufen liegende nacktkernige Thyreozyten, ferner Thyreozytenverbände mit geringer Anisokaryose und degenerativer Autolyse des Zytoplasmas sowie zahlreiche Makrophagen (Gruppe II). Demnach wurden Dignität und regressive Merkmale des Knotens zytologisch erkannt. - Im anderen Punktat (Fall 56) finden sich zahlreiche mikro-

Tab. 12: Punktionszytologische Resultate der histodiagnostischen Gruppe 1.c)

Histopathologie Gruppe 1.c)	Zytopathologie Gruppe I - V					
	I	II	III	IV	V	nicht verwertbar
chronische Thyreoiditiden (2 x)	-	1	1	-	-	-
chronisch-interstitielle Thyreoiditiden vom Hashimoto-Typ (2 x)	-	-	2	-	-	-
Hashimoto-Strumen (2 x)	-	-	2	-	-	-

follikuläre Thyreozytenformationen mit ausdifferenzierten Zellmerkmalen und zahlreiche Makrophagen. Das Zellbild wurde auf eine follikuläre Proliferation zurückgeführt und eine histologische Abklärung empfohlen. Retrospektiv haben sich die mikrofollikulären Strukturen der Struma überrepräsentativ dargestellt (vgl. Fälle 16, 30, 37, S. 65, 70, 71).
In beiden Punktaten blieb der chronische Entzündungsprozeß ohne zytologisches Korrelat. Die inhomogene herdförmige Verteilung der Rundzellen sowie ihre Verankerung in einem fibrotisch verbreiterten Interstitium dürften ihre Nichtaspiration bedingt haben (vgl. Fall 21 - 27, S. 66 f.).

Ausgeprägte chronisch-interstitielle Thyreoiditis vom Typ der Hashimoto-Struma (Fall 57, 58): Ein gemischtfollikulärer sowie ein mikrofollikulärer Strumaknoten (Fall 57, 58) lassen ein narbig verbreitertes Interstitium erkennen, das

in wechselnder Ausprägung von lymphoiden Rundzellen und Plasmazellen durchsetzt ist. Wiederholt haben sich Lymphfollikel mit floridem Keimzentrum ausgebildet. In beiden Knoten zeigen sich vereinzelt regressive Kernveränderungen des Epithels in Form von Kernpolymorphien. Die mikrofollikuläre Knotenstruma (Fall 58) weist ferner follikulär bis solide gebaute Onkozytenverbände auf. Die Punktion der gemischtfollikulären Struma (Fall 57) ergibt einzeln und in Gruppen liegende Thyreozyten, die vielfach eine deutliche Anisokaryose aufweisen und gering verdichtetes Kernchromatin besitzen. Eine Kontrollpunktion (Gruppe III) empfahl man auch wegen der klinischen Angaben (harter, schnell gewachsener Knoten). Retrospektiv dürfte die ausgeprägte Anisokaryose der Thyreozyten proliferativ bedingt sein. Unter Berücksichtigung der klinischen Angaben war eine zurückhaltende Dignitätsbeurteilung angezeigt. - Im anderen Punktionsfall (58) finden sich zahlreiche kleine Onkozytenverbände mit deutlicher Anisokaryose sowie reichlich mikrofollikulär gelagerte unverdächtige Thyreozyten. Ein mikrofollikuläres Adenom wurde angenommen, ein oxyphiler Tumor aber nicht ausgeschlossen (Gruppe III). Retrospektiv entspricht das Punktionsbild gut den mikrofollikulären und onkozytären Strukturen der histologischen Schnitte.
Beide Punktate enthalten keine vermehrt lymphatischen Zellen, so daß hinsichtlich des lymphozytären Entzündungsprozesses falsch negative zytologische Diagnosen vorliegen.

Lymphozytär-hypertrophische Thyreoiditis (Hashimoto) (Fall 59, 60): Zwei SD-Knoten werden histologisch von ausgedehnten lymphozytären Infiltraten durchsetzt. Häufig liegen Lymphfollikel mit aktivierten Keimzentren vor. Die residualen mikrofollikulären Strukturen lassen ausdifferenzierte Epithelien erkennen. Stellenweise haben sich trabekulär strukturierte oder auch nestförmige Epithelpro-

liferate ausgebildet. Gelegentlich sind die Thyreozyten onkozytär umgewandelt. - Im einen Punktat (Fall 59) finden sich einzeln und in Gruppen liegende Thyreozyten mit deutlicher Anisokaryose sowie teilweise prominenten Nukleoli. Größere Zellverbände sind wegen stärkerer Zytolyse nicht beurteilbar. Stellenweise liegen Onkozyten vor. Die offensichtlich proliferativ bedingten Kernatypien haben veranlaßt, eine Kontrollpunktion zu empfehlen. - Im anderen Punktat (Fall 60) zeigen sich kleine Gruppen unterschiedlich großer Thyreozyten, wobei es sich z.T. um Onkozyten handelt. Die Kerne einiger Thyreozyten sind "eigenartig vakuolisiert bzw. ganz unregelmäßig aufgebaut". Diese "atypischen" Zellen wurden als Hinweis auf ein proliferierendes Adenom gedeutet, ohne aber Malignität sicher ausschließen zu können.
Retrospektiv sind die atypischen Thyreozyten, deren Kerne einmal auch prominente Nukleoli aufweisen (Fall 59), auf die proliferierenden Epithelbezirke beider Hashimoto-Strumen zurückzuführen. Ferner enthalten beide Punktate einige Onkozyten, die auch histologisch stellenweise vertreten sind. Auffällig ist, daß ein Aspirat (Fall 59) zytolytisch veränderte Zellverbände aufweist. Die lymphozytäre Entzündung blieb punktionszytologisch in beiden Fällen unerkannt.

Zusammenfassung: Die Punktionsergebnisse der chronischen, der Hashimoto-ähnlichen und der Hashimoto-Thyreoiditiden haben ergeben: Vermehrt lymphozytäre Elemente hat man in allen 6 Fällen nicht aspiriert; die Knotendignität wurde nur in einem Fall (55) richtig erkannt anhand von unverdächtigen Thyreozyten, die allerdings z.T. nacktkernig waren, z.T. eine degenerative Autolyse des Zytoplasmas aufwiesen; die übrigen 5 Punktate erbrachten dignitätsunklare Beurteilungen, hervorgerufen durch

- eine überrepräsentative Anzahl mikrofollikulärer Forma-

tionen (Fall 56, chronische Thyreoiditis)
- eine proliferativ bedingte, deutliche Anisokaryose einzelner und gruppenförmig gelagerter Thyreozyten (Fall 57, Hashimoto-ähnliche Thyreoiditis)
- eine follikuläre Neoplasie und Onkozytenreichtum (Fall 58, Hashimoto-ähnliche Thyreoiditis)
- eine proliferativ bedingte,deutliche Anisokaryose und prominente Nukleoli einzelner und gruppenförmig gelagerter Thyreozyten; Zusatz: stellenweise zytolytische Zellverbände (Fall 59, Thyreoiditis Hashimoto)
- Thyreozytengruppen mit sehr unregelmäßig gebauten Kernen, einige Onkozyten (Fall 60, Thyreoiditis Hashimoto).

Die Ergebnisse lassen die Folgerung zu, daß bei Vorlage von proliferativ veränderten Thyreozyten (einzeln oder gruppenförmig) sowie Onkozyten und/oder zytolytisch veränderten Zellen eine Thyreoiditis Hashimoto zu erwägen ist (vgl. Einführungskapitel, S. 28 f.).

Diskussion - Punktate der Hashimoto-Fälle (Fälle 57 - 60):

Aus den eigenen Ergebnissen läßt sich folgern, daß die Erkennung und Dignitätsbestimmung von Hashimoto-Punktaten problematisch sein kann. Die dargelegten zytodiagnostischen Schwierigkeiten bestätigt ein Teil der Autoren, die ihre Punktionsresultate ebenfalls histologisch überprüft haben. GALVAN et al. [61] fanden bei 51 Hashimoto-Strumen nur in 13 Fällen eine zytologische Bestätigung, während ungefähr die Hälfte der Fälle (n = 26) kein zytologisches Korrelat aufwies. CORNILLOT et al. [26] konnten bei 37 Hashimoto-Strumen nur 6 typische Hashimoto-Punktate gewinnen, bei fast der Hälfte der Fälle (n = 17) lag ein unverdächtiges Zellbild vor. Nach WILDMEISTER [257b] erbringt die Feinnadelbiopsie nicht mit der gewünschten Klarheit Diagnose oder Ausschluß einer Thyreoiditis Hashimoto bzw. einer Thyreoiditis de Quervain. FROHWEIN [57]

gibt an, daß man von 43 Fällen einer klinisch diagnostizierten Thyreoiditis nur 14 Fälle punktionszytologisch bestätigen konnte. Ähnliche Erfahrungen teilt JUNG [108] mit, die trotz klinischer Diagnose einer Thyreoiditis (spezifische Symptome, BSG erhöht, typische Antikörperbefunde) "sehr häufig" im Punktat lediglich regressive Merkmale vorfand. Dieselben Erfahrungen machten WEISS et al. [251].
Dagegen erzielten andere Autoren (BAYER-PIETSCH [8], DROESE et al. [38], FRIEDMAN [56a], KINI et al. [119b], KRACHT [134], PERSSON [181]) gute Ergebnisse bei der zytodiagnostischen Erkennung von Hashimoto-Strumen. DROESE et al. [38] konnten unter 2.347 Punktionsfällen 18 Fälle einer Thyreoiditis Hashimoto identifizieren; die Zytodiagnostik war aussagekräftiger als der Boyden-Test (Bestimmung von Thyreoglobulinantikörpern).
Die Hauptschwierigkeit der zytodiagnostischen Erfassung lymphozytärer Thyreoiditiden besteht offensichtlich darin, die lymphozytären Infiltrate und Keimzentren punktionstechnisch zu treffen. Diese Treffsichereit wird von *szintigraphischen* und *histopathologischen* Faktoren beeinflußt.

So zeigt die Szintigraphie bei Vorlage einer Hashimoto-Thyreoiditis häufig unregelmäßige Aktivitätsareale (HAUSER et al. [74], PAULL et al. [179]). Nicht selten sind diese durch kalte Knoten einer zugrunde liegenden Knotenstruma überlagert (BASTENIE et al. [7], VOLPÉ [246]). EMRICH u. DROESE [40] fanden eine unauffällige szintigraphische Aktivitätsverteilung bei einem Drittel (n = 7) der klinisch und zytologisch nachgewiesenen Hashimoto-Strumen (n = 21) - zwei Drittel der Fälle ließen kalte Knoten erkennen. Szintigraphisch ist es also nicht immer möglich, den lymphozytären Entzündungsort präzise zu lokalisieren, wodurch sich die Treffsicherheit der Punktion verschlechtern kann.

Ferner können histopathologische Faktoren die punktionszytologische Treffsicherheit beeinflussen. Das entzündete Drüsengewebe wird zwar diffus von Lymphozyten durchsetzt, lymphozytäre Keimzentren und Infiltrate können aber in unterschiedlicher Dichte verteilt sein (HAZARD [77]) (s. S. 28). Auch histodiagnostisch ist es mitunter schwierig, eine fokale lymphozytäre Thyreoiditis vom beginnenden hypertrophischen Typ sicher abzugrenzen, da morphologisch ein fließender Übergang zwischen beiden Formen besteht (HOFSTÄDTER et al. [96]). Weiterhin scheint die fibrotische Aktivität des interstitiellen Bindegewebes im Verlauf der Erkrankung zuzunehmen, wodurch die Aspiration der lymphoiden und epithelialen Zellkomponenten erschwert wird (FRIEDMAN [56a]).
Die Erfahrung mehrerer Autoren (FROHWEIN [57], JUNG [108], WEISS et al. [251]), trotz klinisch nachgewiesener "Thyreoiditis" kein zytologisches Korrelat gefunden zu haben, dürfte bei einem Teil dieser Fälle auf die erörterten Faktoren zurückzuführen sein.

Zur Dignitätsbestimmung von Hashimoto-Punktaten: Eine Thyreoiditis Hashimoto geht mit Destruktion, Proliferation und Metaplasie des Follikelepithels einher (s. S. 28). Dementsprechend kann das Punktionsbild insbesondere bei Mangel an lymphozytären Elementen dignitätsunklar oder sogar malignitätsverdächtig sein (vgl. Fall 57, 59, 60, S. 83 ff.). Andere Autoren bestätigen, daß die Dignität von Hashimoto-Punktaten relativ häufig schwer zu bestimmen ist [26, 43, 61, 71, 155, 196, 221]. So gewannen CORNILLOT et al. [26] bei 37 histologischen Hashimoto-Strumen 11 malignitätsverdächtige Punktate; GALVAN et al. [61] fanden unter 51 Punktaten aus histologisch nachgewiesenen Hashimoto-Strumen 12 malignitätsverdächtige bzw. onkozytenreiche Fälle. Nach JUNG [109] waren dignitätsunklare Punktionsfälle (n = 40) "häufig" auf Thyreoiditiden zurückzuführen.

Nach den Erfahrungen SÖDERSTRÖMs [221] sind in Hashimoto-Punktaten die Proliferationsmerkmale der Thyreozyten häufig so stark betont, daß ein Malignitätsausschluß zytologisch nicht möglich ist. Allerdings betont er, daß im Falle benigner Proliferation der intermediäre Zelltyp (ruhende Zellen) in der Regel reichlich vorhanden sei, während bei maligner Proliferation der intermediäre Zelltyp fehle und statt dessen "Blastenzellen"des Muttergewebes überproportional vertreten seien (Merkmal der kontinuierlichen Anisokaryose, s. S. 73). Um das Risiko zu verringern, Hashimoto-Punktate falsch verdächtig oder falsch positiv zu befunden, müssen dem Zytopathologen klinische und labortechnische Daten unbedingt mitgeteilt werden!

Die erörterten Verhältnisse (punktionstechnische Treffsicherheit, zytologische Dignitätsbestimmung) führen zu der praktischen Folgerung, jeden Strumaknoten mindestens z w e i f a c h pro Sitzung zu punktieren, um die Zytodiagnostik der Thyreoiditis Hashimoto, aber auch anderer SD-Erkrankungen, zu verbessern. Gerade die Feinnadelpunktion bietet den Vorteil, einen Schilddrüsenbefund *mehrstellig* abklären zu können, ohne das Komplikationsrisiko zu erhöhen.

d) Unspezifischer Restabszeß (n = 1)

Unspezifischer Restabszeß im chronisch-proliferativen Stadium (Fall 61): Klinisch palpierte man einen derben Knoten im SD-Bereich, der ein halbes Jahr nach subtotaler Strumektomie aufgetreten war. Histologisch findet sich ein umschriebener eitriger Abszeß, der histiozytäre sowie kapilläre Proliferate und kleine Kunststoffäden erkennen läßt. Schilddrüsenparenchym ist nicht nachweisbar. Die Abszeßbildung hat man auf die vorausgegangene subtotale Strumektomie zurückgeführt. - Die Punktatausstriche

enthalten vereinzelt Granulozyten und Kolloidschollen; ferner einzeln und gruppenförmig angeordnete, nicht näher definierte Zellen, die eine deutlich verschobene Kern-Plasma-Relation zugunsten der Kerne, eine unregelmäßig begrenzte Kernmembran und eine deutliche Kernhyperchromasie aufweisen. Vereinzelt finden sich Kernvakuolen. Das Punktat wurde als SD-Aspirat angesehen (Kolloidschollen!) und als malignomverdächtig eingestuft (Gruppe IV). Retrospektiv dürften die malignomverdächtigen Zellen des Punktates proliferierenden Histiozyten oder stark degenerativ veränderten Thyreozyten entsprechen. Chronisch-proliferative Prozesse können derartige Zellatypien hervorrufen, die in diesem Fall eine falsch positive Zytodiagnose provozierten.
Die ausgewertete Literatur enthält lediglich einen histologisch vergleichbaren Fall: Die Punktion eines Schilddrüsenabszesses erbrachte ebenfalls eine falsch verdächtige Zytodiagnose (KEMPKEN et al. [117]). Andererseits berichten einige Autoren (KEMPE et al. [116], LÖHRS [155], SCHUMANN [208]) über Punktionsfälle aus nekrotisch erweichten anaplastischen SD-Karzinomen, deren Ausstriche ausschließlich nekrotisches Material, Granulozyten und Kerntrümmer enthielten und die falsch negative Diagnose einer akuten eitrig-abszedierenden Thyreoiditis hervorriefen. Unter diesem Gesichtspunkt ist die falsch positive Diagnose des eigenen Falles unter Berücksichtigung der Grenzen der Aussagekraft der Feinnadelbiopsie getroffen worden.

e) Mikrofollikuläre Struma-/Adenomknoten (n = 8)

Mikrofollikuläre SD-Knoten hat man in 8 Fällen (Fall 62 - 69) punktiert, wobei mittelgradig regressiv und stark regressiv veränderte Knoten zu unterscheiden sind.

Die punktionszytologischen Resultate zeigt die Tab. 13.

Tab. 13: Punktionszytologische Resultate der histodiagnostischen Gruppe 1.e)

Histopathologie Gruppe 1.e) Mikrofollikuläre Struma-/Adenomknoten	Zytopathologie (Gruppe I - V)					
	I	II	III	IV	V	nicht verwertbar
mit mittelgradig regressiven Veränderungen (n = 5)	2	1	2	-	-	-
mit ausgeprägten regressiven Veränderungen (n = 3)	-	1	2	-	-	-

Mikrofollikuläre Knoten mit mittelgradiger Regression (Fall 62 - 66): Drei Knoten (Fall 62 - 64) sind lediglich durch umschriebene Einblutungen regressiv verändert. - Ihre Ausstriche sind durchweg mäßig zellreich und enthalten einzeln und gruppenförmig angeordnete unverdächtige Thyreozyten, ein Fall (63) zeigt auch mehrere mikrofollikuläre Formationen. - Zwei Knoten (Fall 65, 66) besitzen neben frischen Einblutungen auch ein ödematöses Stroma. Ihre Punktate sind zellreicher als die vorhergehenden: Sie bestehen aus zahlreichen follikelimitierenden Thyreozytenverbänden, deren Kerne unverdächtig sind (Fall 65) bzw. eine geringe Anisokaryose (Fall 66) aufweisen (follikuläre Proliferation, Gruppe III).

Mikrofollikuläre Knoten mit ausgeprägter Regression (Fall 67 - 69): Ein Knoten (Fall 67) besitzt ausgedehnte Ein-

blutungsbezirke und eine flächenhafte Sklerose; sein Punktatausstrich zeigt folgerichtig mehrere follikelimitierende Thyreozytenverbände sowie einige Makrophagen (Kl. II).

Im anderen Fall (68) finden sich ausgedehnte Einblutungen, ein interstitielles Ödem und hyaline Sklerosierungen; sein Punktat enthält mehrfach follikuläre und mikrofollikuläre Thyreozytenverbände mit deutlicher Anisokaryose und zahlreiche Makrophagen (Gruppe III).
Im dritten Fall (69) ist die Regression knotenzentral lokalisiert, wobei es sich um in zystischer Umwandlung begriffene hämorrhagische Nekrosen handelt. Zytologisch finden sich zahlreiche Follikelimitate mit leichter Anisokaryose (Gruppe III). Das Knotenzentrum wurde also von der Punktionsnadel nicht getroffen (vgl. Fall 32 - 35, S. 70).

Zusammenfassung: Die Dignität von 4 mikrofollikulären Knoten wurde zytologisch erkannt anhand von einzeln und gruppenförmig gelagerten Thyreozyten (Fall 62, 64) bzw. einigen mikrofollikulären Gruppierungen (Fall 63, 67). Durchweg besaßen sie unverdächtige Zellkerne. Keine Dignitätsaussage konnte in 4 Fällen (65, 66, 68, 69) erfolgen aufgrund zahlreicher Follikelimitate. Hier waren die Thyreozytenkerne dreimal unauffällig, einmal (Fall 68) waren sie deutlich anisokaryotisch, wobei histologisch ausgedehnte Regressionen vorlagen. Die *mikro*follikulären Knotenstrukturen fanden demnach in 6 Punktionsfällen ein zytologisches Korrelat, während bei 2 Fällen (62, 64) entsprechende zytologische Formationen fehlten.

Diskussion: Auffällig ist, daß man bei gleichartiger Follikelstruktur unterschiedlich formationsreiche Punktate gewonnen hat. Der Zellreichtum eines Punktates ist u.a. von der Punktionsfertigkeit des punktierenden Arztes abhängig. Verschiedene Punkteure erbringen unterschiedliche Punktatausbeuten. Die besten Punktionsergebnisse werden erzielt,

wenn sich Punktion und zytologische Auswertung in einer Hand befinden (DROESE [35a]). Einen häufigen Fehler stellt das *zu langsame Punktieren* dar, wodurch starke Blutbeimengungen das Punktat verdünnen. Diese Fehlerquelle ist gerade beim stark vaskularisierten mikrofollikulären Adenom zu berücksichtigen. Ferner ist eine *fächerförmige Nadelführung im Knoten* wichtig, um eine repräsentative Wiedergabe der histopathologischen Prozesse zu erreichen.

Das Zellbild der follikulären Proliferation erlaubt bisher keine zuverlässige Dignitätsdiagnose (s. Einführungskapitel, S. 39). Zytophotometrische Messungen des DNA-Gehaltes von mikrofollikulären Adenom- und Karzinomzellen in Abklatschpräparaten (MIKUZ et al. [168]) bzw. Aspirationsausstrichen (SPRENGER et al. [229]) haben keine signifikanten Unterschiede im Verteilungsmuster des DNA-Gehaltes ergeben [168, 229]. Nach MIKUZ et al. [168] besteht auch im Verteilungsmuster der Kernfläche zwischen mikrofollikulären Adenom- und Karzinomzellen kein signifikanter Unterschied. - Dagegen ergaben andere planimetrische Studien (BOON et al. [17]) an Aspirationspunktaten von mikrofollikulären Adenomen (n = 21) und follikulären Karzinomen (n = 13), daß u.a. die durchschnittliche Kernfläche bei allen Karzinomen mehr als 90 μm^2 betrug, während sie bei 81 % der Adenome (17/21) deutlich unter 90 μm^2 lag. - Diese Resultate stehen im Widerspruch zu Untersuchungsergebnissen von DROESE et al. [38b], denen zufolge die individuellen Mittelwerte gemessener Kernflächen in Punktaten nodöser Kolloidstrumen (n = 10) zwischen 50 und 120 μm^2 lagen, bei follikulären Adenomen (n = 28) bewegte sich die mittlere Kernfläche zwischen 50 und 140 μm^2 und bei follikulären Karzinomen (n = 21) betrug sie 60 - 160 μm^2. - SCHUH et al. [207a] haben versucht, durch computergestützte zytophotometrische Untersuchungen zwischen Punktaten von follikulären Adenomen (n = 13) und hochdifferenzierten

follikulären Karzinomen (n = 4) zu unterscheiden. Die Konturradien der Thyreozytenkerne beider Entitäten wiesen keine signifikanten Unterschiede auf. Ferner bestimmten sie "den Konturflächenbereich, in den 70 % aller Zellkerne eines Ausstriches fallen (ΔKOFL)" und setzten ihn "ins Verhältnis zur mittleren Konturfläche ($\overline{KOFL}$)", um "das relative Streuungsmaß jedes Einzelfalles (δKOFL) zu erhalten. Bei 12 der 13 Adenome betrug δKOFL < 0,5, bei den 4 Karzinomen betrug δKOFL > 0,5. -
Weitere Untersuchungen müssen klären, ob planimetrische Parameter zuverlässig zwischen Punktaten mikrofollikulärer Adenome und Karzinome unterscheiden können.

f) Struma-/Adenomknoten mit nicht-follikulärer Proliferationstendenz (n = 7)

Sieben SD-Knoten besitzen eine nicht-follikulär gestaltete Proliferationstendenz in Form eines stellenweise trabekulären, papillenähnlichen oder pseudopapillären Epithelwachstums. Die Knoten weisen eine mikro- (1 x), gemischt- (5 x) oder makrofollikuläre (1 x) Grundstruktur auf.
Die punktionszytologischen Resultate zeigt Tab. 14 (s. S. 94).
Stellenweise trabekulär proliferierende SD-Knoten (Fall 70 - 73). Gruppe I (Fall 70): In einer gemischtfollikulären Knotenstruma befindet sich ein walnußgroßer mikrofollikulärer Adenomknoten mit stellenweise trabekulär wachsendem, aber durchgehend regelrechtem Epithel sowie wiederholt onkozytären Zellverbänden. Das Punktat enthält lediglich einzelne unverdächtige Thyreozyten und Kolloid. Demnach hat die Zytologie nur die Dignität des Knotens erfaßt, Wachstumsstruktur und onkozytäre Areale blieben ohne Korrelat. Ursache ist eine mangelhafte Punktionsfertigkeit, wobei eine Vorbeipunktion in die gemischtfollikuläre Knotenumgebung

Tab. 14: Punktionszytologische Resultate der histodiagnostischen Gruppe 1.f)

Histopathologie Gruppe 1.f) Struma-/Adenomknoten mit nichtfollikulärer Proliferationstendenz	Zytopathologie (Gruppe I - V)					
	I	II	III	IV	V	nicht verwertbar
stellenweise trabekulär (n = 4)	1	1	2	-	-	-
stellenweise nicht sicher pseudopapillär (n = 3)	-	-	2	1	-	-

oder zu langsames Punktieren in Frage kommen (vgl. Fall 62, 64, S. 90). - Gruppe II (Fall 71): Ein gemischtfollikulärer Adenomknoten besitzt ein durchgehend hochkubisches Epithel mit aufgelockerten Kernen und teilweise prominenten Nukleoli. Abschnittsweise findet sich eine geringe Anisokaryose und Hyperchromasie der Thyreozyten, ganz gelegentlich sind trabekuläre Epithelformationen sichtbar. Punktionszytologisch finden sich einzeln und in Gruppen liegende Thyreozyten mit mäßiggradiger Anisokaryose sowie einige Makrophagen. Demnach hat man die Dignität des Knotens erkannt; ein aktiviertes Epithel hat zum Punktionszeitpunkt offensichtlich nicht vorgelegen. - Gruppe III (Fall 72, 73): Eine gemischtfollikuläre Knotenstruma (Fall 72) mit ausgeprägter knotenzentraler Regression (Gewebseinschmelzungen, Hyalinosen, kleinzystische Umwandlungen) besitzt stellenweise trabekuläre Epithelproliferate, die z.T. onkozytär umgewandelt sind. Die Ausstriche zeigen

kleine und größere Thyreozytenkomplexe, die ein breites basophiles oder oxyphiles Zytoplasma aufweisen und unterschiedlich große Kerne, z.T. mit deutlichem Nukleolus, besitzen. An einer Stelle sind die Thyreozyten *angedeutet papillär*, anderswo *strangförmig* formiert. Das Zellbild wurde proliferierenden und onkozytären Adenomanteilen zuerkannt, zur Sicherheit hat man aber eine histologische Abklärung empfohlen. Retrospektiv hat sich die nicht-follikuläre Proliferationstendenz anhand von zellulären Merkmalen (große Thyreozyten mit Anisokaryose und prominenten Nukleoli) und strukturellen Zellformationen (strangförmige Lagerung) gut dargestellt (vgl. Abb. 17, S. 133).- Ein mikrofollikulärer bis normofollikulärer Adenomknoten (Fall 73) zeigt besonders im Bereich seiner ausgeprägten regressiven Veränderungen (Einblutungen, kleinzystische und schwielige Umwandlungen) trabekuläre und tubuläre Thyreozytenproliferate mit ausdifferenzierten Zellmerkmalen. Im Punktat finden sich neben unauffälligen Thyreozytengruppen und angedeutet mikrofollikulären Strukturen auch "unregelmäßige Thyreozytenkomplexe" mit kompakten kleinen und lockeren größeren Kernen. Dies wertete man als Proliferationshinweis, ohne Malignität sicher ausschließen zu können. Retrospektiv handelt es sich um atrophe und hypertrophe Thyreozytengruppen, die eine zurückhaltende Punktatbeurteilung veranlaßten.

Stellenweise papillenförmig bis pseudopapillär proliferierende SD-Knoten (Fall 74 - 76). Gruppe III (Fall 74, 75): Ein gemischtfollikuläres Adenom (Fall 74) zeigt neben regressiven Veränderungen (Einblutungen, interstitielles Ödem) gelegentlich papillär und pseudopapilläre Thyreozytenproliferate. Im Ausstrich finden sich Makrophagen und gruppenförmig oder follikulär gelagerte Thyreozyten, darüber hinaus sind auch *fraglich papillär* angeordnete Thyreozytenformationen vertreten, so daß eine Kon-

trollpunktion empfohlen wurde. Retrospektiv hat die Punktionszytologie neben Hinweisen auf Knotenstruktur und -regression auch die nicht-follikulären - in diesem Fall papillären - Proliferationsstrukturen wiedergegeben, so daß ein papilläres Karzinom nicht auszuschließen war. - Ein makrofolliklärer Adenomknoten (Fall 75) weist im Bereich regressiver Veränderungen (Einblutungen, kleinzystische Degenerationen) pseudopapilläre Epithelstrukturen mit Anisozytose und Anisokaryose auf. Die Punktatausstriche enthalten Makrophagen sowie Thyreozyten mit deutlicher Anisokaryose, wobei die Kerne teils klein und kompakt, teils länglich und aufgelockert sind und einen deutlichen Nukleolus besitzen; stellenweise liegen diese Thyreozyten in *papillären Formationen*. Das Zellbild wurde als Hinweis auf einen stark proliferierenden Adenomknoten mit suspekten Zellveränderungen angesehen. Retrospektiv haben unterschiedlich aktivierte Thyreozyten sowie papillenförmige Thyreozytenverbände auf die Proliferationstendenz des Knotens hingewiesen. Ein papilläres Karzinompunktat war nicht auszuschließen (vgl. Fall 74). - Gruppe IV (Fall 76): Ein gemischtfollikulärer Adenomknoten zeigt kleinzystische, eingeblutete Degenerationsbezirke sowie wiederholt pseudopapilläre Epithelauffaltungen. Im Knotenrandbereich finden sich dichte lymphoplasmazelluläre Infiltrate sowie kleinfollikuläres atrophisches SD-Parenchym. Das knotenbenachbarte SD-Gewebe ist von einer chronischen Thyreoiditis befallen, die stellenweise an eine Thyreoiditis Hashimoto erinnert. Offensichtlich hat der Entzündungsprozeß auf den Adenomknoten mit Proliferationstendenz übergegriffen. Im Punktat finden sich einige Makrophagen sowie einzeln und gruppenförmig angeordnete Thyreozyten mit deutlicher Anisokaryose; ferner sieht man mehrfach atypische Zellen mit verschobener Kern-Plasma-Relation zugunsten der Kerne und ausgeprägter Kernhyperchromasie; Kerneinbuchtungen kommen wiederholt vor.

Das Zellbild wurde als malignitätsverdächtig angesehen. Retrospektiv hat der degenerativ-entzündliche Prozeß mit reaktiver Thyreozytenproliferation die erheblichen Kernatypien der aspirierten Thyreozyten hervorgerufen; dies erklärt die falsch positive Zytodiagnose (vgl. Fall 61, S. 88).

Zusammenfassung: Es wurden 7 SD-Knoten mit stellenweise nicht-follikulärer Proliferationstendenz punktiert. Nur zwei Punktate (Fall 70, 71) ermöglichten eine Dignitätsaussage anhand von einzeln oder gruppenförmig gelagerten Thyreozyten ohne Kernauffälligkeiten. Die Dignität von 4 Punktaten blieb ungeklärt (Gruppe III); zweimal fanden sich deutlich nicht-follikuläre Thyreozytenformationen in strangförmiger bzw. papillärer Gestalt (Fall 72, 74), zweimal sah man angedeutet nicht-follikuläre Thyreozytenverbände in Form unregelmäßiger Thyreozytenkomplexe bzw. fraglich papillärer Thyreozytenverbände (Fall 73, 74); die Thyreozytenkernen waren 1 x unauffällig (Fall 74), zeigten 1 x eine deutliche Anisokaryose (Fall 73) und 2 x eine deutliche Anisokaryose sowie prominente Nukleoli (Fall 72, 75).
Das Punktat eines degenerativ-entzündlichen Adenoms mit Proliferationstendenz mußte sogar wegen malignomzellähnlicher Thyreozyten der Gruppe IV zugeordnet werden (Fall 76).
Demnach ergibt die Punktion von Strumen dieser Gruppe sowohl auffällige zelluläre (Kerngrößenvarianz, z.T. Nukleolenprominenz) wie ungewöhnliche strukturelle (deutlich oder angedeutet nicht-follikuläre Thyreozytenformationen) Veränderungen.

Diskussion: Die eigenen Punktionsergebnisse zeigen, daß die Feinnadelbiopsie auch fokal disseminierte *nicht-follikuläre Proliferationsprozesse* zellulär u n d strukturell

reflektieren kann. Hierbei wird die Sensibilität der Methode deutlich, bereits proliferative Tendenzen aufzeigen zu können. Die Bedeutung dieser Fähigkeit wird später unter Vergleich der Malignom-Punktatergebnisse noch näher zu untersuchen sein (s. S. 116 f.). -
Ein direkter Vergleich mit den zytologisch-histologischen Ergebnissen anderer Autoren ist nicht möglich, da sie SD-Knoten mit stellenweise nicht-follikulärem Proliferationsmuster nicht als eigenständige histodiagnostische Gruppe führen. Lediglich die Ergebnisse von GALVAN [62] und von JUNGINGER et al. [112] weisen darauf hin, daß regressiv u n d proliferativ veränderte Knotenstrumen einen Großteil ihrer Fälle mit unklarer Dignität ausmachten. So waren bei JUNGINGER et al. [112] 3 der insgesamt 5 falsch positiven Zytodiagnosen durch "proliferativ veränderte Knotenstrumen" bedingt.

g) Atypisches Adenom (n = 1)

Der atypische Adenomknoten (Fall 77) ist aus mikro- bis normofollikulären sowie trabekulären Strukturen zusammengesetzt, stellenweise weist er onkozytäre Gewebsverbände auf. Die Kerne des Follikelepithels zeigen eine leichte Anisokaryose. - Der Punktatausstrich enthält zahlreiche Thyreozyten mit aufgelockertem Kernchromatin, ferner zahlreiche Onkozyten; weiterhin finden sich sogenannte Riesenthyreozyten mit deutlicher Kernpolymorphie und gelegentlicher Kernhyperchromasie. Das Zellbild wertete man als Hinweis auf ein proliferatives Adenom, ohne Malignität aber sicher auszuschließen.
Die Zytologie hat demnach die onkozytären Gewebsanteile anhand von zahlreichen Onkozyten gut wiedergegeben. Polymorphkernige Riesenthyreozyten sind zwar nur im Punktat vertreten, jedoch korreliert eine derartige Zellanomalie

gut mit der histologischen Diagnose eines atypischen Adenoms (s. S. 42). Das aufgelockerte Kernchromatin aspirierter Thyreozyten weist auf die Proliferationstendenz des Adenoms hin (vgl. Fall 72, 73, 75, S.94 f). Die Punktionszytologie hat also die Atypie des Adenoms befriedigend zum Ausdruck gebracht.

Diskussion: Am eigenen Fall wird deutlich, daß die histologische Diagnosestellung eines "atypischen" Adenoms vom subjektiven Ermessen des Untersuchers abhängt. NERACHER u. HEDINGER [175] nennen diese Beurteilung eine "Zufluchtsdiagnose" bei zweifelhafter Dignität des Untersuchungsmaterials. LANG et al. [143], die den Begriff des atypischen Adenoms sehr weit fassen (s. Adenomkapitel) haben versucht, zytologische Unterscheidungsmerkmale zwischen atypischen Adenomen und follikulären Karzinomen herauszuarbeiten. Trotz neu aufgestellter Kriterien blieben jedoch die meisten Punktate von atypischen Adenomen dignitätsunklar (Gruppe III); außerdem fand sich eine hohe Rate falsch negativer Punktionsdiagnosen (27,5 %). Die histologische Erfahrung, daß das atypische Adenom nicht durch zelluläre Kriterien, sondern nur durch den Nachweis nichtinvasiven Wachstums diagnostiziert werden kann, gilt demnach weiterhin auch für die Zytologie. Dignitätsunklare Punktatdiagnosen sind beim atypischen Adenom aber nicht nachteilig, weil seine karzinomatöse Entartung nach dem bisherigen Kenntnisstand nicht auszuschließen ist (GEORGII et al. [66]).

h) Onkozytäres Adenom (n = 1)

Unter den 78 gutartigen Struma- und Adenomknoten befindet sich 1 onkozytäres Adenom (Fall 78). Es ist normofollikulär aufgebaut und besitzt ein durchgehend oxyphiles Folli-

kelepithel. Die Onkozyten enthalten unauffällige Kerne, gelegentlich besteht eine Zellpolymorphie. - Die Ausstriche enthalten nur wenige SD-Epithelien, wobei es sich einerseits um spärlich vorhandene, meist schlecht erhaltene Thyreozyten, andererseits um vereinzelt vorliegende Onkozyten mit vakuolisierten Kernen handelt. Aufgrund der onkozytären Elemente hat man Malignität nicht ausgeschlossen (Gruppe III). Retrospektiv gesehen wurde ein zellarmes Punktat gewonnen, offensichtlich durch mangelhafte Punktionstechnik bedingt. Dennoch enthielten die Ausstriche überproportional viele Onkozyten, so daß der oxyhile Charakter des Adenoms noch zum Ausdruck kam. Liegt ein relativ hoher Anteil onkozytärer Elemente im Ausstrich vor, ist grundsätzlich eine histologische Abklärung des Knotens indiziert, da die Dignität onkozytärer Tumoren zytodiagnostisch nicht zu erfassen ist (s. Einführungskapitel, S. 41).

Diskussion: In der Tab. 15 sind alle onkozytenreichen Punktate unter den benignen Fällen (Fall 1 - 78) den zugehörigen histologischen Diagnosen gegenübergestellt.

Tab. 15: Histologische Diagnosen der onkozytenreichen Punktate/benigne Fälle

Onkozytenreiche Punktate/benigne Fälle (n = 6)	Zugehörige histologische Diagnose	Fall-Nr.	(S.)
3 x relativ viele einzeln liegende Onkozyten	1 x onkozytäres Adenom	78	(99)
	1 x atypisches Adenom mit onkozytären Anteilen	77	(98)
	1 x kein histol. Korrelat (Knotenstruma mit regressiven Veränderungen	30	(70)

Forts. S. 101

Forts. d. Tab. 15:

Onkozytenreiche Punktate/benigne Fälle (n = 6)	Zugehörige histologische Diagnose	Fall-Nr.	(S.)
3 x Onkozytenverbände	1 x proliferierendes zystisches Adenom	54	(77)
	1 x Hashimoto-Struma mit Onkozytenverbänden	58	(82)
	1 x Knotenstruma mit trabekulärer Proliferation	72	(94)

Der zytologische Befund korreliert in 5 von 6 Fällen mit den angefertigten histologischen Schnitten. Da histologisch nur in einem weiteren Fall (70) wiederholt onkozytäre Areale o h n e punktionszytologisches Korrelat vorgelegen haben, kommt der Feinnadelbiopsie bei der Erfassung onkozytärer Metaplasien eine hohe Treffsicherheit zu.

Wie häufig rechtfertigen aber onkozytenreiche Punktate eine Operation? Liegt dem onkozytenreichen Punktat ein benignes Onkozytom zugrunde, so bedeutet die indizierte Hemithyreoidektomie (BONDESON [16a], FLORACK et al. [46]) keinen Nachteil für den Patienten, da die prognostische Bedeutung onkozytärer Adenome noch ungeklärt ist (HEDINGER [84]). Führende Autoren (BERCHTHOLD et al. [9], GEORGII et al. [66], HEDINGER et al. [80 u. 84], MEISSNER et al. [166], THOMPSON et al. [238]) sehen das onkozytäre Adenom als potentiell maligne an, obwohl es in der WHO-Klassifikation [82] als gutartiger epithelialer SD-Tumor geführt wird. - Ist ein onkozytenreiches Punktat auf eine adenomatöse Hyperplasie, eine Hashimoto-Struma oder eine Rezidivstruma zu-

rückzuführen, muß der Nachteil einer Teilresektion in Kauf genommen werden. Allerdings konnten GALVAN et al. [61] bei 77 % der onkozytenreichen Punktate (65 von insgesamt 84 Fällen) einen onkozytären Tumor feststellen - nur 23 % der Onkozytenpunktate waren auf Onkozytenareale in Knoten- oder Hashimoto-Strumen zurückzuführen. Nach KINI et al. [119b] waren die onkozytenreichen Punktionsfälle (n = 57) zu 84 % durch onkozytäre Tumoren und zu 16 % durch Onkozytenansammlungen in Hashimoto- oder Knotenstrumen bedingt. Im eigenen Material erscheint aus histologischer Sicht eine Operation bei vier der sechs Fälle gerechtfertigt (Fall 78, 77, 54, 72).

2. Maligne SD-Knoten (n = 6)

Insgesamt wurden 6 SD-Karzinome (Fall 79 - 85) punktiert. Es handelt sich um 3 follikuläre und 3 papilläre SD-Karzinome. Die Tab. 16 (s. S. 103) gibt die einzelnen histologischen Diagnosen und ihre punktionszytologischen Ergebnisse wieder.

a) Follikuläre SD-Karzinome (Fall 79 - 81)

Atypisches Adenom mit beginnender karzinomatöser Entartung (Fall 79): Histologisch finden sich im rechten Strumalappen mehrere Adenomknoten, die überwiegend mikrofollikuläre Strukturen mit Übergängen in trabekuläre Formationen zeigen. Der größte Adenomknoten (2,5 cm Durchmesser) enthält trabekulär wachsende Zellstränge, die stellenweise kleinzipflig in die Knotenkapsel vorreichen und an einigen Stellen Blutgefäße nicht sicher infiltrieren. Im Bereich der trabekulären Strukturen zeigt sich eine mäßiggradige Kernpolymorphie der Epithelzellen. - Das

Tab. 16: Punktionszytologische Resultate der malignen SD-Knoten

Histopathologie der SD-Malignome (n = 6)	Zytopathologie (Gruppe I - V)					
	I	II	III	IV	V	nicht verwertb.
1 x atypisches Adenom mit beginnender karzinomatöser Entartung (= follikuläres Karzinom)	-	-	1	-	-	-
1 x trabekuläres Adenom mit karzinomatöser Entartung (= follikuläres Karzinom)	-	-	1	-	-	-
1 x niedrig differenziertes follikuläres Karzinom	-	-	-	1	-	-
3 x papillär-follikuläres Karzinom	-	-	2	1*)	-	-

*) retrospektiv

Punktat enthält einzeln und gruppenförmig angeordnete Thyreozyten, gelegentlich liegen die Thyreozyten "in großen Trauben" vor; die Thyreozytenkerne zeigen teilweise eine deutliche Anisokaryose, ferner finden sich kleine Kernvakuolen. Ein mikrofollikuläres proliferierendes Adenom wurde vermutet, ohne Malignität sicher ausschließen zu können (Gruppe III). - Die mikrofollikuäre Proliferationstendenz wurde zytodiagnostisch erfaßt. Dagegen blieben die trabekulären Strukturen unerkannt. Wahrscheinlich hätte eine zweifache Punktion des Knotens deutliche Hinweise erbracht (vgl. Punktate der Hashimoto-Strumen, S. 82 ff.).

Trabekuläres Adenom mit karzinomatöser Entartung (= mäßig differenziertes follikuläres Karzinom, Fall 80): Histologisch liegt ein überwiegend trabekulär aufgebauter Isthmusknoten vor, der teilweise noch mikrofollikuläre Strukturen aufweist; die trabekulären Zellstränge infiltrieren eindeutig die Tumorkapsel und nicht sicher Venolen und Lymphgefäße des subkapsulären Raumes. Im Knotenzentrum finden sich regressive Veränderungen in Form von Gewebsverflüssigung und Einblutungen, in deren Nachbarschaft sich regressiv und proliferativ veränderte Epithelien entwickelt haben; besonders in der Knotenperipherie fallen deutliche Kernpolymorphien der Epithelien auf. - Die Ausstriche enthalten einzeln und gruppenförmig sowie reichlich mikrofollikulär gelagerte Thyreozyten; auch *solide* Thyreozytenstränge sind vertreten; gelegentlich liegt eine Anisokaryose oder eine Hyperchromasie der Epithelkerne vor, das Zytoplasma ist schwach basophil. Ein mikrofollikuläres Adenom mit Wachstumstendenz hat man angenommen, eine histologische Abklärung aber empfohlen (Gruppe III). - Die trabekulären Proliferationen werden punktionszytologisch durch solide Tumorzellformationen treffend reflektiert. Diese nicht-follikulären Zellstrukturen bilden den entscheidenden zytodiagnostischen Hinweis auf das Wachstumsverhalten des Tumors.

Niedrig differenziertes follikuläres Karzinom (Fall 81): Der resezierte linke SD-Lappen wird makroskopisch von ausgedehnten, derb knotigen Tumormassen durchsetzt. Histologisch bauen sie sich aus trabekulär und solide wuchernden Malignomzellen auf, die eine kubische Form und polymorphe chromatinreiche Kerne besitzen. Die Knotenzentren sind wiederholt nekrotisch zerfallen. In wechselnder Ausprägung sind noch follikelähnliche Epithelstrukturen auffindbar. Das Karzinom ist in umgebendes Fett- und Bindegewebe infiltriert und in regionäre Lymphknoten metastasiert. Szintigraphisch liegen im linken SD-Lappen zwei

kalte Knoten vor, von denen man nur den caudal gelegenen punktiert hat. - Die Ausstriche enthalten sowohl isoliert liegende unauffällige Thyreozyten wie zahlreiche einzeln liegende und in großen *soliden Verbänden* angeordnete Zellen, deren Kerne eine ausgeprägte Polymorphie erkennen lassen; insbesondere sind ovale, grobstrukturierte Kerne anzutreffen; ferner finden sich vereinzelt zweikernige Zellen mit blaßeosinrotem Zytoplasma, die Onkozyten ähneln. Aufgrund der soliden Zellformationen und ihrer teilweise polymorphen Kerne wurde das Punktat als hochgradig malignomverdächtig eingestuft (Gruppe IV).
Retrospektiv besteht eine sehr gute zyto-histologische Korrelation zwischen den trabekulären polymorphkernigen Strukturen des Karzinoms und den soliden polymorphkernigen Zellverbänden seiner Punktatausstriche (vgl. Abb. 18, S. 133). Die aspirierten Malignomzellen geben mit ihren auffälligen Kernatypien die mäßiggradige Differenzierung dieses Tumors gut wieder. Darüber hinaus hat die Feinnadelpunktion anhand von solide strukturierten Zellverbänden einen Hinweis auf den Karzinomtyp erbracht. Die Zweikernigkeit der aspirierten Onkozyten ist für diese Zellart kein ungewöhnlicher Befund (s. S. 15).

Zusammenfassung (Fall 79 - 81): Von den drei follikulären Karzinompunktaten sind 2 Aspirate dignitätsunklar, 1 Punktat malignitätsverdächtig. Die dignitätsunklaren Befunde wurden hervorgerufen durch eine follikuläre Proliferation mit z.T. deutlich anisokaryotischen malignen Thyreozyten (Fall 79) bzw. durch solide formierte maligne Thyreozytenstränge mit gelegentlicher Anisokaryose (Fall 80). Demnach hat die Punktionszytologie die vorwiegend mikrofollikuläre Struktur des einen Karzinoms (Fall 79) und den trabekulär-follikulären Aufbau des anderen Karzinoms (Fall 80) gut wiedergegeben. Der maligni-

tätsverdächtige Punktionsfall (Fall 81) zeichnet sich ebenfalls durch nicht-follikuläre (solide) Tumorzellverbände aus, deren Kerne außerdem ausgeprägt polymorph gestaltet sind. Auch hier reflektiert das Punktat die zugrunde liegende trabekulär-solide Tumorarchitektur.

Diskussion: Der eine Punktionsfall (Fall 79) belegt, daß eine follikuläre Proliferation malignen Ursprungs sein kann, ohne sich von einer follikulären Proliferation benigner Genese deutlich zu unterscheiden (vgl. Fall 68, S. 91).
Zweimal erweisen sich *nicht-follikuläre Zellformationen* als wichtiges Diagnostikum in Punktaten follikulärer Karzinome (Fall 80, 81). Dieses strukturelle punktionszytologische Merkmal steht in enger Beziehung zum generellen histopathologischen Aufbau der follikulären Karzinome: Sie sind häufig vorwiegend solide strukturiert und weisen nur einige follikuläre Differenzierungstendenzen auf (TOLLEFSEN et al. [241], WOOLNER [263]). NERACHER et al. [175] reklassifizierten 97 follikuläre SD-Karzinome und fanden in 85 % der Fälle Karzinome mit mäßig differenzierter, d.h. trabekulär-follikulärer Struktur und nur in 15 % der Fälle Karzinome mit hochdifferenziertem, d.h. mikrofollikulärem Aufbau. KIND [118] fand unter dem Züricher Struma maligna-Operations- und Sektionsgut (n = 1.380) in nur 3,4 % der Fälle ein hochdifferenziertes SD-Karzinom (= metastasierendes Adenom nach der alten Nomenklatur), aber in 22,4 % der Fälle ein mäßig differenziertes SD-Karzinom (= Struma maligna Langhans der alten Nomenklatur). Histologische Serienschnitt-Untersuchungen an hochdifferenzierten follikulären SD-Karzinomen (RUSSELL et al. [198 u. 199]) haben gezeigt, daß auch sie wiederholt solide proliferierende Tumorzellverbände aufweisen, aus denen sich die eigentlichen neoplastischen Follikel differenzieren sollen [199].

Praktische Konsequenz dieser Ausführungen ist, eine *mindestens zweifache Punktion jedes SD-Knotens* anzuraten, um - im Falle eines hochdifferenzierten follikulären SD-Karzinoms - neben den follikulären Formationen auch seine soliden Strukturen zu erfassen.

b) Papilläre SD-Karzinome (Fall 82 - 84)

Papillär-follikuläre Struktur (Fall 82 - 84). Fall 82: Im rechts-caudalen Strumapol findet sich ein Karzinomknoten (3 cm Durchmesser), der aus infiltrierend wachsenden papillären Strukturen mit hyperchromatischen Zellkernen besteht sowie zahlreiche Psammomkörper in den Papillenstöcken aufweist; einen Teil der Papillenstämme durchsetzen follikuläre Strukturen, deren Malignität im Schnellschnitt nicht eindeutig erkannt wurde. Ferner enthält der rechte Strumalappen einen mikro- bis normofollikulären Adenomknoten (1 cm Durchmesser). Der linke SD-Lappen ist benigne und makrofollikulär aufgebaut sowie an einer Stelle ausgedehnt nekrotisch verändert. Szintigraphisch findet sich nur rechts-caudal ein kalter Knoten, den man punktiert hat. - Das Punktat enthält neben einigen unverdächtigen mikrofollikulären Strukturen *solide* gebaute Zellverbände sowie stellenweise *angedeutet papillär* gelagerte Zellformationen; ein Teil der Zellkerne zeigt eine deutliche Anisokaryose, Hyperchromasie und Chromatinvergröberungen. Man hat ein deutlich proliferierendes SD-Adenom angenommen, Malignität aber nicht ausgeschlossen.
Auch in diesem Fall (vgl. Fall 80, 81) weist die Punktionszytologie anhand zellulärer u n d struktureller Parameter auf den malignen Charakter des Punktionsortes hin: Die Kernatypien der aspirierten nicht-follikulären Zellverbände sind bei papillären Karzinomzellen häufig anzu-

treffen; die nicht-follikulären Strukturen (solide, angedeutet papillär) geben die ungewöhnliche Wachstumsstruktur des Tumors wieder und deuten sogar den Karzinomtyp an (vgl. Abb. 20 u. 21, S. 136).

Fall 83: Histologisch liegen verschiedenartige Veränderungen vor: Im rechts-caudalen Strumapol liegt ein papilläres SD-Karzinom; im übrigen Teil des rechten Lappens findet sich ein follikuläres Adenom vom embryonalen Typ (trabekuläre Wachstumsarchitektur), das in einer makrofollikulären Struma adenomatosa eingebettet ist. Das linksseitige Strumaexzisat besteht ebenfalls aus einer makrofollikulären Struma adenomatosa, die ferner mehrere trabekulär-tubulär strukturierte SD-Knoten aufweist, deren Zellen ein schwach basophiles bis wasserklares Zytoplasma besitzen; stellenweise infiltriert dieses Tumorgewebe die SD-Kapsel, daher wird ein Klarzellkarzinom angenommen, ohne die Metastase eines hypernephroiden Nierenkarzinoms sicher ausschließen zu können. Szintigraphisch liegen mehrere kalte Bezirke vor, punktiert wurde aber nur der rechts-caudale Speicherausfall. - Die Ausstriche enthalten neben einigen Onkozyten und unverdächtigen, teilweise mikrofollikulär gelagerten Thyreozyten auch "Thyreozytenverbände", deren Kerne eine Dyskaryose und Anisokaryose zeigen, ferner liegen Kern-Plasma-Verschiebungen zugunsten der Kerne vor. Aufgrund dieser auffälligen Zellverbände vermutete man ein proliferierendes SD-Adenom, empfahl jedoch eine histologische Abklärung.
Die aspirierten "Thyreozytenverbände" enthalten Kernatypien, ferner eine Verschiebung der Kern-Plasma-Relation zugunsten der Kerne, was innerhalb von Zell*verbänden* ein verdächtiges Merkmal darstellen dürfte. Retrospektiv hat die Punktionszytologie also malignitätsverdächtige Hinweise in Form von Verbandsbildung, Kernatypien und KPR-Verschiebung erbracht. Den Karzinomtyp hat sie nicht eindeutig angezeigt.

Hinsichtlich der Punktionsindikation ist festzuhalten, daß a l l e kalten oder auffälligen SD-Knoten punktiert werden sollten, da sich - wie in diesem Fall - hinter jedem SD-Knoten ein SD-Malignom verbergen kann (vgl. Fall 81, S.104).

Fall 84: Im rechten Strumalappen liegt ein ausgedehnt papillär wachsendes SD-Karzinom, das stellenweise nekrotisch zerfällt. Der linke SD-Lappen besteht aus benignen follikulären Strukturen mit regressiven Veränderungen. Szintigraphisch findet sich im rechten Lappen ein großer kalter Knoten, den man punktiert hat. - Die Punktatausstriche (n = 2) hat man bei der präoperativen Erstbefundung als thyreozytenarm bezeichnet; es wurden vereinzelt und in Gruppen liegende Thyreozyten beschrieben sowie vereinzelt Rundzellen, Granuloyzten und Kolloidschollen registriert. Ein Malignitätsanhalt wurde trotz klinisch geäußerten Malignitätsverdachtes nicht gefunden, eine Kontrollpunktion jedoch empfohlen. Demgegenüber ergab die postoperative Durchmusterung derselben Ausstriche "zahlreiche atypische, relativ große Zellen mit geschwänztem Zytoplasma und hyperchromatischen Kernen"; diese Elemente wurden als Malignomzellen angesehen; papillär angeordnete Thyreozytenformationen fanden sich nicht.
Es liegt also eine falsch negative zytologische Erstdiagnose vor. Dabei handelt es sich um eine subjektive Fehldiagnose, die auf ein Übersehen zahlreicher malignomverdächtiger Zellen zurückzuführen ist. Die Punktionsmethode selbst hat hingegen malignes Wachstum durch stark atypische Zellen angezeigt. Das Fehlen papillärer Strukturen im Punktat dürfte auf die Tumornekrosezonen zurückzuführen sein, die eine verstärkte Tumorzelldissoziation bedingen können.

Zusammenfassung: Es fanden sich zwei dignitätsunklare Punktate (Fall 82, 83) und ein malignitätsverdächtiges

Aspirat (Fall 84). Dignitätsunklarheit ergab sich, da in beiden Fällen neben einigen unverdächtigen follikulären Strukturen auch nicht-follikuläre (solide) Zellformationen vertreten waren, die ferner z.T. deutlich anisokaryotische Kerne besaßen; einmal (Fall 82) waren außerdem angedeutet papilläre Zellanordnungen als nicht-follikuläre Lagerungen vertreten. Dem malignitätsverdächtigen Aspirat lagen zahlreiche einzeln liegende, malignomähnliche Zellen zugrunde.

Diskussion: Die Punktate papillärer SD-Karzinome kennzeichnen gewöhnlich zelluläre Charakteristika sowie papillenförmige Zellverbände (s. S. 48). Die eigenen Punktionsergebnisse zeigen, daß auch solide Formationen als Strukturkorrelat vertreten sein können (Fall 82, 83). Entsprechendes wurde bei zwei follikulären Karzinompunktaten festgestellt (Fall 80, 81). Andere Autoren bestätigen, daß in papillären Karzinompunktaten solide Zellverbände mit sich überlagernden Kernen vorkommen können (ATAY et al. [5]), andererseits können follikuläre Strukturen im papillären Karzinompunktat dominieren (DROESE [31], FREUDENBERG [54]). Die strukturelle Vielfalt papillärer Karzinompunktate ist auf die zahlreichen histologischen Strukturvarianten dieses Tumors zurückzuführen: Nur wenige papilläre Karzinome wachsen rein papillär, die Mehrzahl setzt sich aus follikulären und papillären Strukturanteilen zusammen, beide Komponenten werden wiederholt von soliden Epithelverbänden durchsetzt (LINDSAY [153], WOOLNER [263]); innerhalb eines papillären Karzinomknotens kann der strukturelle Aufbau örtlich stark differieren (RUSSELL et al. [198], WOOLNER [263]).

Daraus folgt für die Punktionspraxis, daß *jeder kalte SD-Knoten mehrstellig punktiert werden sollte*, um die strukturellen Varianten eines papillär-follikulären SD-Karzinoms zu erfassen. Auf diese Weise lassen sich Dignität

und Karzinomtyp nicht nur im Falle des papillären Karzinoms zytodiagnostisch leichter erfassen.

Dieselbe Punktionsstrategie wurde bereits für pseudozystisch erweichte Strumaknoten (S. 78), Hashimoto-Strumen (S. 88) und follikuläre SD-Karzinome (S. 107) gefordert. Die *mehrfache* Punktion *jedes* Strumaknotens pro Sitzung ist eine wesentliche Voraussetzung, um die Aussagekraft der SD-Punktionszytologie zu erhöhen.
Dieser punktionstechnische Grundsatz wird von nur wenigen Autoren ebenfalls ausdrücklich vertreten (BLOCK et al. [10a], FRIEDMAN et al. [56a], MILLER et al. [170], SÖDERSTRÖM [225]). BLOCK et al. [10a] punktieren jeden Strumaknoten mindestens sechsstellig pro Sitzung. Sie begründen die Strategie der Mehrfachpunktion mit der Erkenntnis, daß benigne Follikelzellen in nächster Nachbarschaft zum malignen Prozeß liegen können; ferner könne eine zuverlässige Diagnose nur erfolgen, wenn mindestens zwei der Ausstriche mehrere Parenchymzellansammlungen enthalten. SÖDERSTRÖM, der Altvater der SD-Feinnadelpunktion, betont im Kommentar [225] zum Artikel von BLOCK et al. [10a], daß die Mehrfachpunktion jedes Strumaknotens eine Hauptvoraussetzung für eine zuverlässige zytologische SD-Karzinomdiagnostik sei - dies werde leider von nur wenigen Autoren berücksichtigt. SÖDERSTRÖM empfiehlt, "mehrere Aspirate vom SD-Knoten selbst anzufertigen, und einige Punktate aus unmittelbarer Nachbarschaft und sogar von entfernter liegenden Bezirken zu erstellen" [225].

E. Wertung der Punktionsresultate aller histodiagnostischen Gruppen

I. Zusammenfassung

Alle Punktionsresultate sind in der Tab. 17 (s. S. 113) zusammenfassend aufgeführt.
Benigne SD-Knoten (Fall 1 - 78): Unter den insgesamt 78 Punktionsfällen aus benignen SD-Knoten erfolgte in 45 Fällen (58 %) ein richtiges zytologisches Dignitätsurteil (Gruppe I, II). In 23 Fällen (29,5 %) war die Dignität zytodiagnostisch zweifelhaft (Gruppe III). Zwei Fälle (2,5 %) beurteilte man falsch positiv. Acht Fälle (10 %) ergaben nicht verwertbare Punktatausstriche. - Auffällig ist die relativ hohe Anzahl dignitätsunklarer Punktate (29,5 %). Hierbei ist zu bedenken, daß aus insgesamt 1.117 Feinnadelpunktaten nur die operativ abgeklärten Punktionsfälle selektiert wurden, die nicht mehr als 7,5 % (84 von 1.117 Fälle) der Gesamtpunktate ausmachen. Auf diese Weise wächst die Anzahl dignitätsunklarer Punktate überproportional, da sie wesentlich häufiger einer Operation zugeführt werden als Punktionsfälle der Gruppe I oder II. Die Anzahl dignitätsunklarer Punktionsfälle relativiert sich weiterhin, wenn man ihre Verteilung nach den angegebenen histodiagnostischen Gruppen aufschlüsselt. Hierbei wird davon ausgegangen, daß makro- oder gemischtfollikuläre SD-Knoten mit mittelgradig regressiven Veränderungen, mit Hypersekretionszeichen oder mit großzystischen Umwandlungen ein relativ unkompliziertes Bild sowohl auf zellulärer wie struktureller Ebene bieten. In der Tab. 17 (s. S. 113) sind diese Gruppen mit einem * versehen. Die Punktionsergebnisse dieser 42 SD-Knoten mit einfachen histopathologischen Veränderungen sind entsprechend eindeutig: 32 Punktate erkannte man benignen Punktionsorten zu (Gruppe I, II), nur 3 Punktionsfälle blieben

Tab. 17: Punktionsergebnisse aller histodiagnostischen Gruppen

Histopathologie Gruppe 1a - h) u. Gruppe 2a - b)	Zytopathologie (Gruppe I - V) I	II	III	IV	V	nicht verwertb.	Summe der Fälle
Benigne SD-Knoten							
Gruppe 1a): makro- oder gemischtfollikuläre Struktur und							
- mittelgradig regressive Veränderungen *	9	6	1	-	-	4	20
- mittelgradig regressive Veränderungen und entzündliche Begleitreaktion *	2	3	1	-	-	1	7
- Hypersekretionszeichen *	2	1	-	-	-	-	3
- ausgeprägte regressive Veränderungen	4	2	4	-	-	1	11
Gruppe 1b): großzystische Degeneration und perizystisch							
- makro- oder gemischtfollikulär *	-	9	1	-	-	2	12
- follikulär und nichtfollikulär	-	-	1	-	-	-	1
Gruppe 1c): entzündliche Infiltration							
- fokal-lymphozytär	-	1	1	-	-	-	2
- hypertrophisch-lymphozytär	-	-	4	-	-	-	4
Gruppe 1d): unspezifischer Restabszeß	-	-	-	1	-	-	1
Gruppe 1e): mikrofollikuläre Struktur	2	2	4	-	-	-	8

Forts. S. 114:

Forts. d. Tab. 17:

Histopathologie Gruppe 1a - h) u. Gruppe 2a - b)	Zytopathologie (Gruppe I - V) I	II	III	IV	V	nicht verwertb.	Summe der Fälle
Gruppe 1f): follikuläre und nicht-follikuläre Strukturen	1	1	4	1	-	-	7
Gruppe 1g): atypisches Adenom	-	-	1	-	-	-	1
Gruppe 1h): onkozytäres Adenom	-	-	1	-	-	-	1
Benigne Fälle insgesamt	20	25	23	2	-	8	78
Maligne SD-Knoten							
Gruppe 2a): follikuläre Karzinome	-	-	2	1	-	-	3
Gruppe 2b): papilläre Karzinome	-	-	2	1	-	-	3
Maligne Fälle insgesamt	-	-	4	2	-	-	6

*)=histodiagnostische Untergruppen mit geringgradigen histopathologischen Veränderungen

dignitätsunklar (Gruppe III), 7 Punktate waren nicht verwertbar; falsch positive Beurteilungen erfolgten nicht. Die drei dignitätsunklaren Befunde wurden verursacht durch eine überrepräsentative Darstellung mikrofollikulärer Strukturen (Fall 16), Kernatypien einiger Thyreozyten (Fall 26) sowie eine sehr vorsichtige Punktatbeurteilung (Fall 49). - Insgesamt gesehen hat die Zytologie die geringgradig histopathologisch veränderten Fälle, die einen

Großteil der szintigraphisch kalten SD-Knoten ausmachen, gut wiedergegeben.

Kompliziertere histopathologische Verhältnisse bieten die übrigen 36 benignen SD-Knoten. Hier finden sich Knoten mit ausgeprägten regressiven Veränderungen, mit Epithelproliferationen von mikrofollikulärer oder von stellenweise nicht-follikulärer Struktur sowie Knoten mit entzündlicher Infiltration, mit atypischen Merkmalen oder mit onkozytärem Wachstum. Alle genannten Veränderungen gehen mit erheblichen zellulären und strukturellen Umwandlungen des Drüsenparenchyms einher (siehe entsprechende Ausführungen auf S. 22 ff.). Die Punktionsergebnisse dieser 36 SD-Knoten sind entsprechend vielfältig: 13 Punktionsfälle konnten als benigne klassifiziert werden (Gruppe I, II), 20 Ausstrichbefunde blieben dignitätsunklar (Gruppe III). 2 Punktate ergaben falsch positive Beurteilungen (Gruppe IV). 1 Punktat war nicht verwertbar. Dignitätsunklare Punktate sind hier also wesentlich häufiger vertreten - bei 20 von 35 verwertbaren Punktaten - als im Falle der histopathologischen mäßiggradig veränderten SD-Knoten (3 von 35 verwertbaren Punktaten!); außerdem stellte man hier 2 falsch positive Zytodiagnosen.

Die Punktionsergebnisse belegen, daß die Dignitätsdiagnose eines benignen Knotenpunktates erschwert ist, wenn komplizierte histopathologische Veränderungen zugrunde liegen. Die Aussagekraft der FNP ist jedoch unter diesen Voraussetzungen nicht eingeschränkt, sondern das Zellbild ist - korrespondierend zum histologischen Befund - differenzierter geworden. Die Interpretation des vielfältigeren zytologischen Bildes ist jedoch erschwert. Dementsprechend sollte bei zytodiagnostischen "Grenzfällen" eine großzügige Handhabung der Gruppe III erfolgen, um falsch negative Diagnosen zu vermeiden, die schwerwiegendere Folgen haben können als falsch verdächtige Beur-

teilungen, die durch Kontrollpunktionen korrigierbar sind. Die Anzahl verdächtiger Punktaturteile kann man nur mit wachsender zytodiagnostischer Erfahrung verringern, ohne Gefahr zu laufen, die Rate falsch negativer Diagnosen zu erhöhen. Dies gilt z.B. für die zytologische Diagnose einer follikulären Proliferation: Sie ist bei guter Diagnostik zu 44 % auf follikuläre oder papillär-follikuläre SD-Karzinome und zu 56 % auf follikuläre Adenome zurückzuführen (DROESE [36]).
Relativ zell- und formationsreiche Ausstriche beurteilte man wiederholt zurückhaltend. Ursache hierfür ist, daß die vorliegenden Punktate von verschiedenen Personen erstellt wurden. Dadurch unterliegt die Punktatausbeute stärkeren Schwankungen und bietet eine weniger sichere Beurteilungsgrundlage, als wenn ein Geübter konstant punktiert hätte. Ebenso ist die Rate nicht verwertbarer Punktate von 9,5 % (8 von 84 Fällen) auf unterschiedliche Punktionsfertigkeiten der punktierenden Ärzte zurückzuführen. DROESE [35a] machte die Erfahrung, daß sich die Rate unbrauchbarer Punktate von 4 auf 10 % erhöht, wenn Punktion und Befundung nicht mehr in einer Hand liegen.

II. Die Problematik der zytodiagnostischen Gruppe III

Die Punktionsgruppe III bildet ein zentrales Problem in der SD-Punktionszytologie, da in dieser Gruppe doppeldeutige zytologische Dignitätshinweise vorliegen können.

Im folgenden Abschnitt werden die Gruppe-III-Punktate der benignen und malignen SD-Knoten analysiert und verglichen, um herauszufinden, ob nicht doch qualitative und/oder quantitative Unterschiede zwischen ihnen bestehen.

Grundsätzlich sind ein oder mehrere der folgenden Kriterien für die Zuordnung in die Gruppe III verantwortlich:

a) follikuläre Proliferation
b) Zell- und/oder Kernanomalien
c) Onkozytenreichtum
d) nicht-follikuläre Thyreozytenformationen,

die hier als viertes Kriterium eingeführt werden.

Gruppe-III-Punktate der benignen SD-Knoten (n = 22, ausgenommen Fall 49)

Zu a) = Follikuläre Proliferation: Analysiert man die vorliegenden 11 Punktate mit follikulärer Proliferation, so lassen sich folgende Variationen unterscheiden:

- follikelreiche Punktate ohne weitere verdächtige Merkmale (n = 6);
- follikelreiche Punktate mit weiteren dignitätsverdächtigen Hinweisen: Kernatypien (deutliche Anisokaryose) der beigeordneten, strukturlos gelagertenThyreozyten (n = 2); zahlreiche Onkozyten (n = 2);
- follikelreiche Punktate mit Kernanomalien der Follikel (n = 1).

Man erkennt, daß nur einmal (1/11) follikuläre Proliferationen vertreten sind, bei denen die Follikelimitate selbst Kernatypien (in Form einer deutlichen Anisokaryose) aufweisen; histologisch handelt es sich um einen stark regressiv umgewandelten mikrofollikulären SD-Knoten (Fall 68). Zehn der 11 follikelreichen Punktate zeigen zwar zahlreiche follikuläre Strukturen, diese weisen jedoch keine Zell- oder Kernatypien auf; bei 4 dieser 10 Fälle erschwerten außerhalb der Follikelimitate liegende Merkmale das Dignitätsurteil.

Zu b) = Zell- und/oder Kernanomalien: Vier Punktate ordnete man wegen einzeln oder gruppenförmig gelagerter Thyreozyten mit deutlicher Anisokaryose der Gruppe III zu. Auffällig ist, daß 3 der insgesamt 4 Hashimoto-Strumen-Punktate dieser Art lieferten. Offensichtlich bedingt die hyper-

trophisch-lymphozytäre Infiltration des Drüsenparenchyms eine Auflockerung der Epithelzellkohärenz (≙ strukturloses Punktat) sowie deutliche Größenunterschiede der Epithelkerne (Fall 57, 59, 60). Das vierte Punktat entstammt einer ausgeprägt regressiv veränderten gemischtfollikulären Knotenstruma (Fall 38) und entspricht ihren histopathologischen Verhältnissen.

Zu c) = Onkozytenreichtum: Onkozytenverbände bzw. zahlreiche einzeln liegende Onkozyten stehen bei 3 Punktionsfällen im Vordergrund des Gesamtbildes und haben die Zuordnung in die Gruppe III bewirkt. Histologisch finden sich folgerichtig ein zystisches Adenom mit onkozytärer Proliferation (Fall 54), ein atypisches Adenom mit onkozytären Bereichen (Fall 77) und ein onkozytäres Adenom (Fall 78).

Zu d) = Nicht-follikuläre Strukturen: Bei 4 Punktaten bilden fraglich nicht-follikuläre Strukturen (Fall 74) bzw. deutlich nicht-follikuläre Strukturen mit ausgeprägter Anisokaryose (Fall 72, 73, 75) den Hauptgrund für eine dignitätsunklare Beurteilung. Histologisch liegen in allen 4 Fällen Strumaknoten mit stellenweise nicht-follikulärer Proliferationstendenz vor.

Gruppe-III-Punktate der malignen SD-Knoten (n = 4):

Zu a) = Follikuläre Proliferation: Es liegen 2 follikelreiche Punktate vor. Das eine Punktat (Fall 79) enthält als zusätzliches Merkmal eine deutliche Anisokaryose dieser Follikelimitate (Histologie: mikrofollikuläres Karzinom). Damit entspricht dieser Befund dem benignen Fall 68, der dort als einziger vertreten ist. Das andere Punktat (Fall 80) besitzt neben zahlreichen Follikelimitaten auch deutlich nicht-follikuläre (solide) Strukturen (Histologie: follikulär-trabekuläres Karzinom). Eine entsprechende Untergruppe besteht nicht bei den benignen Punktaten mit follikulärer Proliferation.

Zu b) = Zell- und/oder Kernanomalien: Einzeln oder gruppenförmig gelagerte Tumorzellen mit Zell- oder Kernanomalien sind nicht als Einzelmerkmal in den Gruppe-III-Punktaten der malignen SD-Knoten vertreten.

Zu c) = Onkozytenreichtum: Onkozytenreiche Punktate liegen nicht vor, da kein SD-Karzinom mit onkozytären Gewebsarealen punktiert worden ist.

Zu d) = Nicht-follikuläre Strukturen: Nicht-follikuläre Zellformationen enthalten 3 der 4 malignen Gruppe-III-Punktate. Bereits dargestellt wurde die Kombination mit follikulären Imitaten (s.o., Fall 80). Im zweiten Fall (82) enthält der Ausstrich nicht-follikuläre Zellformationen mit deutlicher Anisokaryose (Histologie: papillär-follikuläres Karzinom). Dieser Befund gleicht drei Gruppe-III-Punktaten der benignen Fälle (s.o.). Im dritten Fall (83) finden sich nicht-follikuläre Zellverbände mit deutlicher Anisokaryose s o w i e einer Verschiebung der Kern-Plasma-Relation zugunsten der Kerne; diese Kombination weist keines der benignen Gruppe-III-Punktate auf; histopathologisch liegt ein papillär-follikuläres Karzinom vor.

Vergleich zwischen den malignen und benignen Gruppe-III-Punktaten: Stellt man Art und Häufigkeit der Gruppe-III-Kriterien in den malignen und benignen Gruppe-III-Punktaten heraus, so ergibt sich:

- Eine follikuläre Proliferation kombiniert mit deutlicher Anisokaryose der Follikel findet sich bei einem von vier malignen Punktaten, dagegen nur bei einem von 22 benignen Punktaten;
- eine follikuläre Proliferation u n d nicht-follikuläre Zellformationen besitzt eines der 4 malignen Punktaten, dagegen keines der 22 benignen Punktate;
- nicht-follikuläre Zellformationen mit deutlicher Anisokaryose sind in 2 von 4 malignen Punktaten vertreten, da-

gegen in nur 3 von 22 benignen Punktaten anzutreffen.

Demnach zeigen 3 von 4 differenzierten SD-Karzinomen (2 follikuläre, 2 papilläre Karzinome) nicht-follikuläre Epithelstrukturen im Ausstrich, während sie nur in 3 von 22 benignen Gruppe-III-Punktaten vertreten sind. Ein wesentlicher Unterschied zwischen den vorliegenden benignen und malignen Gruppe-III-Punktaten besteht also darin, daß nicht-follikuläre Strukturen in den dignitätsunklaren Karzinompunktaten wesentlich häufiger vertreten sind als in den dignitätsunklaren Punktaten benigner Strumen. Analysiert man die Gruppe-IV-Punktate entsprechend, kommt noch ein weiteres Karzinompunktat mit nicht-follikulären Strukturen (solide Zellverbände) hinzu (Fall 81, follikuläres Karzinom).

Als Hauptforderung erwächst aus der Analyse der eigenen Punktionsergebnisse, *nicht-follikuläre Thyreozytenstrukturen* zytodiagnostisch als *malignitätsverdächtig* einzustufen. Im folgenden Kapitel soll geprüft werden, ob eine Verallgemeinerung dieser These zu vertreten ist.

III. Histo- und zytodiagnostische Relevanz nicht-follikulärer Thyreozytenstrukturen

1. Histodiagnostische Relevanz

Zu prüfen ist, inwieweit der Nachweis nicht-follikulärer Thyreozytenstrukturen das histologische Dignitätsurteil beeinflußt, ferner interessiert ihre Häufigkeit in benignen und malignen SD-Knoten.

Zum Dignitätsurteil: Eindeutig papilläre Epithelstrukturen sind nach der neuen WHO-Klassifikation der SD-Tumoren grundsätzlich als maligne zu taxieren [82]. - Strumaknoten mit trabekulären oder soliden Epithelstrukturen besitzen

eine um so stärkere Proliferationstendenz, je ausgeprägter diese entwickelt sind (von ALBERTINI [1a]). Das Dignitätsurteil derartiger Knoten ist also von der Quantität ihrer nicht-follikulären Strukturen abhängig: Sie sind eindeutig benigne, wenn u.a. nicht-follikuläre Strukturen fehlen oder nur in ganz geringer Anzahl vorkommen - Knoten mit wiederholt vorhandenen nicht-follikulären Strukturen müssen zumindest als dignitätsunklar angesehen werden. Das Dignitätskriterium "nicht-follikuläre Strukturen" beeinflußt das Dignitätsurteil quantitativ. Seine punktionstechnische Erfaßbarkeit korreliert hiermit sehr gut: Nicht-follikuläre Strukturen erfaßt die Punktionsnadel erst bei verstärktem Vorkommen (siehe eigene Punktionsergebnisse, Fall 70 - 76, S. 93 ff. und Fall 79 - 84, S.102 ff.).

Zur Häufigkeit nicht-follikulärer Thyreozytenstrukturen in benignen SD-Knoten: Pseudopapilläre Strukturen finden sich vor allem in hyperthyreoten Strumen, sie reflektieren sich aber nicht im punktionszytologischen Bild (DROESE [37]), so daß auf sie nicht näher eingegangen wird. - Trabekuläre oder solide Proliferationen sind in euthyreoten Strumen nur gelegentlich zu finden, während sie in den seltenen Knotenstrumen bei kongenitaler Hormonsynthesestörung häufig vorkommen (HEDINGER [78 u. 85]). BORM et al. [18] fanden unter 265 benignen Knotenstrumen 3 % trabekulär oder solide strukturierte Fälle. BERCHTHOLD et al. [9] halten SD-Knoten mit trabekulären Strukturen für potentiell maligne - sie diagnostizierten unter 100 klinisch verdächtigen und szintigraphisch kalten Knoten keine derartigen Fälle, statt dessen fanden sich 65 unverdächtige Knoten, 18 Onkozytome und 22 SD-Malignome. Im Sektionsgut eines Berliner Pathologischen Instituts enthielten 3,4 % der untersuchten Adenome (n_{ges} = 157) trabekuläre oder tubuläre Abschnitte (MANDELBAUM [164]). HOFSTÄDTER et al. [97] fanden unter insgesamt 2.204 benignen Strumaresektaten 2,7 %

Adenome mit dominanten oder fokal disseminierten soliden bzw. trabekulären Strukturen. Nach LANG et al. [144] befanden sich unter 4.612 Strumaresektaten 2,5 % stellenweise trabekulär bis solide aufgebaute Adenome. - Zusammenfassend gilt also, daß nicht-follikuläre Thyreozytenstrukturen in benignen SD-Knoten nicht häufig vorkommen. Im Falle ihres Nachweises ist die Knotendignität u.U. nicht eindeutig festzustellen.

Zur Häufigkeit nicht-follikulärer Thyreozytenstrukturen in malignen SD-Knoten: Die SD-Karzinome machen bekanntlich 95 % aller SD-Malignome aus; 60 - 80 % der SD-Karzinome entfallen zu jeweils etwa gleichen Teilen auf die differenzierten SD-Karzinome (KLEIN et al. [129]). Die histologischen Strukturvarianten der differenzierten Karzinome werden näher beschrieben, weil die Zytodiagnose der differenzierten Karzinome - insbesondere des follikulären Typs - zuweilen schwierig ist. Die Punktate der übrigen Malignomtypen bereiten aufgrund typischer zellulärer Merkmale kaum diagnostische Probleme (DROESE [33]). NERACHER u. HEDINGER [175] reklassifizierten insgesamt 327 SD-Malignome nach der WHO-Klassifikation [82] und diagnostizierten unter den follikulären Karzinomen (n = 96) in 85 % der Fälle vorwiegend trabekulär wachsende Formen (mäßig differenzierter Typ), nur in 15 % der Fälle dominierten mikrofollikulären Strukturen (hochdifferenzierter Typ). Histopathologische Untersuchungen von WOOLNER et al. [262, 263] sowie von RUSSELL et al. [198] ergaben, daß auch die vorwiegend mikrofollikulär aufgebauten Karzinome von soliden Zellstrukturen durchsetzt werden. Nach LIETZ u. BÖCKER [152c] findet man im follikulären SD-Karzinom "in der Regel sowohl ausgereifte follikuläre Anteile mit Kolloidbildung als auch trabekulär-embryonale Strukturmuster". In papillären Karzinomen sind solide Epithelareale sowohl in den follikulären wie papillären Anteilen vertreten (LINDSAY [153], WOOLNER [263]).

Zusammenfassend gilt, daß der Nachweis nicht-follikulärer Thyreozytenstrukturen das histologische Dignitätsurteil entscheidend beeinflußt, da sie in benignen Knoten selten, in follikulären und papillären Karzinomen häufig vertreten sind. Vom histopathologischen Standpunkt aus ist die Forderung berechtigt, nicht-follikuläre Thyreozytenstrukturen im Punktatausstrich als malignitätsverdächtig anzusehen.

Weitere Argumente für die genannte Forderung liefern elektronenmikroskopische Untersuchungsergebnisse verschiedener Autoren [22, 86, 107, 114, 161, 162, 197, 242, 245] über den Adhäsionsgrad von Thyreozyten in normalen Schilddrüsen, SD-Adenomen und SD-Karzinomen: In normalen Schilddrüsen und follikulären Adenomen halten gut ausgebildete interzelluläre Haftpunkte (zonulae occludentes et adhaerentes und Desmosomen) die Thyreozyten an ihren lateralen Zellseiten zusammen, basal sind die Epithelien mit einer ausdifferenzierten Basalmembran verbunden, die sich der basalen Plasmamembran kontinuierlich anschmiegt (HEIMANN [86], LUPULESCU et al. [162]); die Basalmembran folgt auch den zellwärts gerichteten Einstülpungen der basalen Plasmamembran [86]. Auch in follikulären und papillären SD-Karzinomen sind die interthyreozytären Haftpunkte gut entwickelt (CHOMETTE et al. [22], JOHANNESSEN et al. [107], KAY et al. [114], RUIZ-VELASCO et al. [197]). Dagegen sind die Basalmembranen nicht ausdifferenziert. Sie erscheinen vielschichtig bzw. verdickt (JOHANNESSEN et al. [107], TONIETTI et al. [242]), erweisen sich als schlecht begrenzt [114], zeigen gelegentliche Unterbrechungen und Verdickungen [22] oder ihre zellwärts gerichteten Einstülpungen sind nahezu aufgehoben (LUPULESCU et al. [161]). Bei den medullären SD-Karzinomen besteht eine verminderte Zelladhäsion aufgrund reduzierter interzellulärer Haftpunkte und einer verdünnten Basalmembran [22]. Die anaplastischen SD-Karzinome lassen nur noch gelegentliche Zellkontakte erkennen

[22, 107], ihre schlecht begrenzten Basalmembranen [107] sind diskontinuierlich und bis auf wenige Anlagen reduziert (CHOMETTE et al. [22], VALENTA et al. [245]).

Die elektronenmikroskopischen Ergebnisse zeigen, daß die lateralen Zellhaftungen bei den differenzierten SD-Karzinomen noch intakt sind, während die basale Verankerung gelockert ist. Bei den medullären, stärker noch bei den anaplastischen SD-Karzinomen, sind laterale und basale Zellhaftung stark reduziert. - Daraus folgt für die Praxis der Feinnadelaspiration, daß bei Punktion differenzierter SD-Karzinome bevorzugt Zell*verbände* aspiriert werden, weil sich die Zellen leicht von der Basalmembran lösen, während ihre laterale Verankerung zu den Nachbarzellen erhalten bleibt. Dies gilt sowohl für follikuläre wie für solide oder papilläre (= nicht-follikuläre) Thyreozytenstrukturen. Dagegen setzen die Thyreozyten vergleichbarer follikulärer Adenome dem Aspirationszug in der Regel einen stärkeren Widerstand entgegen, da ihre basale Verankerung noch intakt ist. Bei den medullären und anaplastischen Karzinomen wird auf Grund des fortgeschrittenen Verlustes der Zelladhäsion ein zellreiches, aber stark dissoziiertes Ausstrichpräparat gewonnen. - Die punktionszytologischen Erfahrungen bestätigen diese Folgerungen aus den elektronenmikroskopischen Ergebnissen (vgl. Kapitel B.IV.6. und eigene Punktionsergebnisse).

2. Zytodiagnostische Relevanz

Ausgehend von den eigenen Punktionsergebnissen, wurde die Frage nach der histodiagnostischen Relevanz nicht-follikulärer Thyreozytenstrukturen gestellt und beantwortet. Nachfolgend soll geprüft werden, welche Bedeutung die vorliegende Literatur zur SD-Punktionszytologie nicht-follikulären Thyreozytenformationen im Ausstrich beimißt.

Nach LENNERT [149] sollte eine Punktatbeurteilung grundsätzlich unter Kenntnis der histologischen Strukturvarianten des betreffenden Organs erfolgen. SÖDERSTRÖM [221] betont im allgemeinen Teil seiner Monographie, daß in den Feinnadelpunktaten der meisten Organe neben isoliert gelagerten Zellen auch kohärente Zellverbände, z.B. "Wandfragmente" aus SD-Follikeln, vorkommen, Mehrschichtige, also sich überlagernde Zellverbände wertet SÖDERSTRÖM als suspekt, weil sie eine "abnorme Proliferation" anzeigen; der Malignomverdacht erhärte sich, wenn derartige Verbände von "freien" Zellen derselben Population umlagert werden (= Zeichen mangelnder Zellkohärenz). Nach DROESE [33, 37] stellen die Zellagerungen im SD-Ausstrich Äquivalentbilder der zugrunde liegenden histologischen Strukturen dar, oft seien sie für die zytologische Diagnose wichtiger als zelluläre Details. MÜLLER [172] zufolge finden sich "trabekuläre Strukturen" häufiger in Punktaten follikulärer SD-Karzinome als in Aspiraten follikulärer SD-Adenome. Ähnlich äußern sich ATAY et al. [5], die "flache solide Zellgruppen" der follikulären und papillären Karzinompunktate als Zusatzkriterium neben das der "Rosetten- bzw. Papillenbildung" stellen.
KINI et al. [119] stellten anhand von Punktaten papillärer SD-Karzinome (n = 81) fest, daß sich die malignen Thyreozyten in papillären Formationen (88 % der Fälle), in einschichtigen Verbänden (68 % der Fälle) und/oder als "Gewebsfragmente ohne follikuläre Struktur" (100 % der Fälle!) darstellten. Dagegen halten WILDMEISTER et al. [254 , 255] Strukturformationen in SD-Punktaten für zytodiagnostisch unbedeutsam und sehen in rein zellulären Kriterien die wichtigsten Diagnostika der SD-Punktionszytologie; entsprechend enthält sein Klassifikationsschema für SD-Punktate (WILDMEISTER [256]) keine strukturellen Kriterien [s.a. 257a]. Nach LANG et al. [143] bestimmen die histologischen SD-Epithelstrukturen zwar die Lagerungsform der

aspirierten SD-Epithelien im Ausstrich, diese Strukturäquivalente sollen aber im Falle follikulärer SD-Tumoren für die zytologische Dignitätsdiagnose unbedeutend sein. Die Dignität sei schließlich durch Analyse der Kernmerkmale bestimmbar; hierfür wird die 100fache Objektivvergrößerung in Ölimmersion vorausgesetzt.

Zusammenfassend läßt sich feststellen, daß der Punktionszytologie grundsätzlich die Fähigkeit zuerkannt wird, strukturelle Verhältnisse zu reflektieren (LENNERT, SÖDERSTRÖM). In der SD-Punktionszytologie werden Strukturäquivalente von der Autorenmehrzahl als Diagnostikum genutzt (DROESE, MÜLLER, KINI, ATAY). Andere Autoren verneinen den diagnostischen Wert von Strukturäquivalenten in der SD-Punktionszytologie (WILDMEISTER) oder lassen ihn zumindest bei der diagnostischen Differenzierung follikulärer SD-Tumoren nicht gelten (LANG). Sie legen das zytodiagnostische Schwergewicht auf zelluläre Kriterien.
Die Ausführungen von MÜLLER, ATAY und KINI kommen dem eigenen Standpunkt recht nahe, jedoch fehlen definitive Beschreibungen der genannten "trabekulären" bzw. "flach-soliden" Formationen im Ausstrich. Ferner erscheint es wichtig, die ursächlichen Faktoren zu nennen, die die verschiedenen Zellagerungsformen in SD-Ausstrichen hervorrufen, sowie die zytodiagnostische Relevanz der einzelnen Formationstypen zu bewerten. Dies soll im folgenden Kapitelteil versucht werden.

3. Punktionszytologische Darstellung verschiedener Thyreozytenstrukturen

In der Schilddrüse können im wesentlichen folgende Epithelstrukturen solitär oder kombiniert auftreten: follikuläre, trabekuläre, pseudopapilläre, papilläre oder anaplastische Architekturen. Nachfolgend wird dargestellt, wie sich diese Strukturtypen im Punktatausstrich reflektieren. Es wer-

den nur die Formationsäquivalente thyreozytärer Strukturen behandelt. Die Formationsäquivalente von onkozytären oder von C-Zell-Strukturen sind aufgrund ihrer exzentrischen Kernlagerungen nicht geeignet, die zugrunde liegende Histostruktur zu reflektieren. Ohnehin sind derartige Zellverbände in der Regel dignitätsunklar bzw. malignitätsverdächtig (vgl. Abb. 2, S. 16).

a) Follikuläre Strukturen

Ein SD-Follikel ist ein kugeliges oder ovoides Hohlgebilde, dessen Wandung ein *ein*schichtiges Epithel bildet (BARGMANN [6]). Im Follikellumen befindet sich die Kolloidmasse. Der durchschnittliche Follikeldurchmesser variiert zwischen 0,25 und 0,5 mm [6]. Er kann jedoch erheblich größer (Makrofollikel) oder kleiner (Mikrofollikel) sein (MEISSNER [167], TAYLOR [236]). Das einschichtige Follikelepithel ist nach den Längen- und Breitengraden der vorgegebenen Kugelform angeordnet (vgl. Abb. 9). Die Thyreozytenkerne liegen zellzentral und sind gleich groß [167].

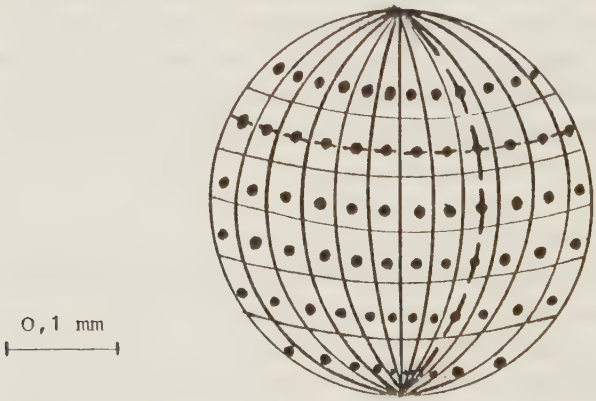

Abb. 9: *Schematisches Modell eines SD-Follikels.* Anordnung des einschichtigen Thyreozytenepithels innerhalb der vorgegebenen Kugelform. Die ideellen Kernverbindungslinien sind gestrichelt dargestellt, die Epithelzellen wurden der Übersichtlichkeit halber vergrößert dargestellt

aa) Punktionstechnische Erfassung follikulärer Strukturen

Der innere Kanülendurchmesser der gebräuchlichen 12er-Punktionskanüle beträgt 0,32 mm (KIRSTAEDTER et al. [122]). Das Größenverhältnis zwischen innerem Kanülendurchmesser und dem Durchmesser eines Mikro- bzw. Makrofollikels zeigt Abbildung 10.

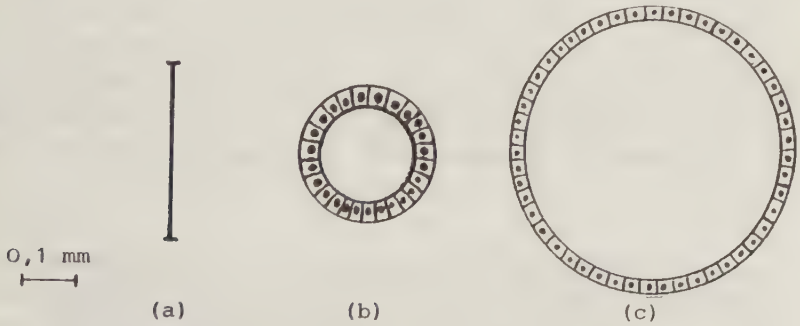

Abb. 10: Größenrelation zwischen Kanülen- und Follikeldurchmesser.

(a) Innerer Durchmesser einer 12er-Punktionskanüle

(b) Durchmesser eines Mikrofollikels

(c) Durchmesser eines Makrofollikels

Vorlage eines Mikrofollikels (Durchmesser < 0,25 mm): Der Mikrofollikel wird bei vollständiger Erfassung durch die Punktionsnadel in toto aspiriert. Im Ausstrich findet sich dann entweder ein zusammengedrückter Mikrofollikel, der aus übereinanderliegenden Follikelringen, peripherer Basalmembran und ringzentralem Kolloid besteht (vgl. Abb. 11), oder durch die Ausstrichtechnik entstehen gegeneinander verschobene, teilweise sich überlagernde Follikelringe (vgl. Abb. 12). Den mikrofollikulären Strukturäquivalenten ist gemein, daß ihre Kernanordnungen die ursprüngliche kreisförmige Anordnung der Thyreozyten in der Hohlkörper-

wand ganz oder teilweise reflektieren. - Die Abb. 13 zeigt einen in toto aspirierten Mikrofollikel.

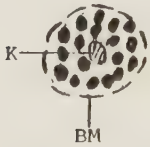

Abb. 11: Kernlagerung bei einem in toto aspirierten Mikrofollikel (K = Kolloid, BM = Basalmembran)

Abb. 12: Kernlagerung bei einem zerquetschten und ausgestrichenen Mikrofollikel

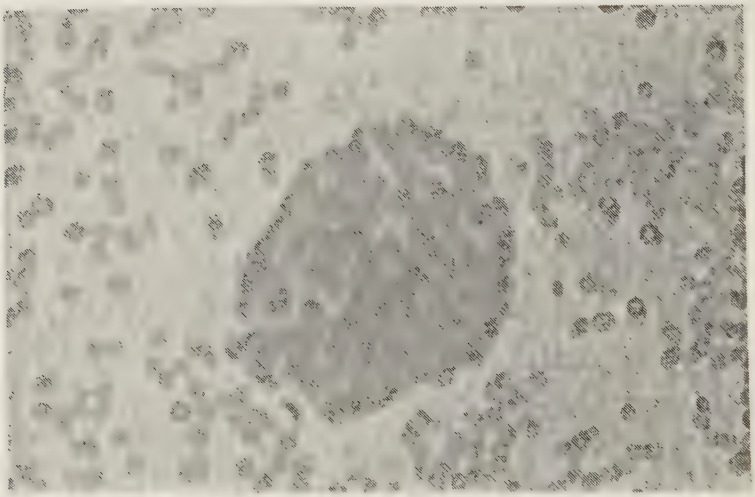

Abb. 13: *In toto aspirierter Mikrofollikel.* Konzentrisch angeordnete, sich überlagernde Kerne von runder Gestalt und mit feingranulierter Chromatinstruktur; schmales Zytoplasma; deutliche Außenkontur des Follikels. H-E, Orig.-vergr. 400 x. Histologie: Gemischtfollikuläre Knotenstruma mit Proliferationstendenz. [Fall 73, s. S. 95]

Vorlage eines Normo- oder Makrofollikels (Durchmesser > 0,5 mm):

Übertrifft der Follikeldurchmesser den Kanülendurchmesser, wird ein Epithelsektor aus der Follikelkugel gestanzt bzw. aspiriert. Der Ausstrich enthält einen *ein*schichtigen Thyreozytenverband, wobei dem Betrachter die apikale (kolloidseitige) oder die basale Epithelfläche zugewandt ist. Die Kerne des Verbandes sind innerhalb eines Zytoplasmasees bogenförmig oder halbkreis- bis kreisförmig angeordnet. Die Kernabstände sind gewahrt und nahezu regelmäßig. Die Kernabstände vergrößern sich im Falle zytoplasmareicher, z.B. hyperplastischer, Thyreozyten. Kernüberlagerungen sind wegen der Einschichtigkeit selten. Die ideellen Kernverbindungslinien eines Verbandes sind bogenförmig und gleichen Perlschnuren. Sie reflektieren die ursprüngliche, nach den Längen- und Breitengraden der Kugelform ausgerichtete Anordnung der Thyreozyten (vgl. Abb. 14). - In Abb. 1 (S. 14) und Abb. 15 liegen derartige Follikelfragmente vor.

Zusammenfassend gilt, daß follikuläre Strukturen im Ausstrich durch ein- oder durch mehrschichtige Thyreozytenverbände dargestellt werden; ihre ideellen Kernverbindungslinien sind zirkulär orientiert (Mikrofollikel-Punktat), oder sie sind bogen- bis kreisförmig ausgerichtet (Normo- oder Makrofollikel-Punktat). Follikuläre Thyreozytenstrukturen können keine anderen punktionszytologischen Formationstypen hervorbringen.



Abb. 14: Die zwei Formen der Kernlagerung bei einem ausgestrichenen Normo- oder Makrofollikel (eingezeichnet sind die ideellen Kernverbindungslinien)

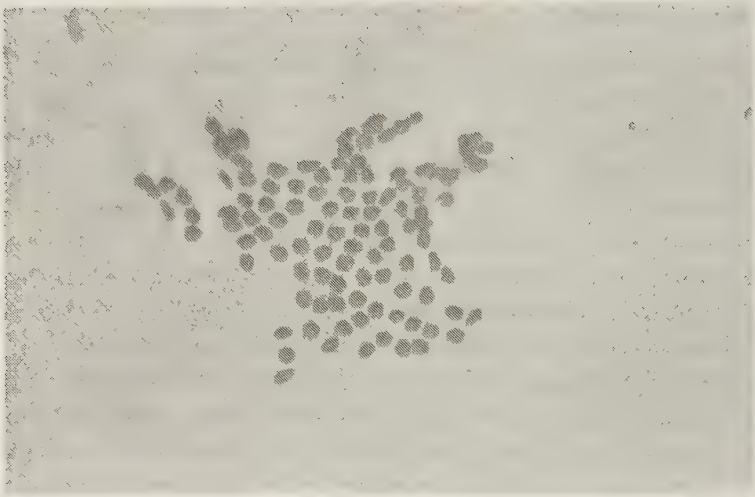

Abb. 15: *Wandfragment aus einer Follikelkugel.* Einschichtiger Thyreozytenverband, der normo- bis makrofollikulären Strukturen entstammt, da die Kerne bogen- bis halbkreisförmig gelagert sind. Leichte Anisokaryose und unterschiedliche Chromatindichte infolge von Kernpyknosen. Schmales Zytoplasma. H-E, Orig.-vergr. 250 x. Histologie: Gemischtfollikuläre Knotenstruma mit regressiven Veränderungen und Proliferationstendenz. [Fall 74, s. S. 95]

b) Nicht-follikuläre Thyreozytenstrukturen

Vorlage von trabekulären oder soliden Strukturen:

Proliferiert das einschichtige Follikelepithel in Form trabekulärer oder solider Epithelstränge, wird der Follikelhohlraum teilweise oder vollständig von massiven Zellblökken ausgefüllt. Es liegen sozusagen "epithelgefüllte Follikel" (PARK et al. [178]) vor. Ein ungeordnetes, mehrschichtiges Zellwachstum hat die einschichtig-zirkuläre Lagerung

der Thyreozyten ersetzt. Erfaßt die Punktionsnadel derartige Strukturen, finden sich auch im Ausstrich mehrschichtige Thyreozytenverbände, die ein sehr unruhiges Bild vermitteln: Ungeordnete Kernlagerungen signalisieren, daß Epithelien ohne follikuläres Bauprinzip erfaßt wurden; die ideellen Kernverbindungslinien durchkreuzen sich regellos; Kernüberlagerungen und Kernberührungen auf engem Raum lassen auf die Vorlage mehrschichtiger, ungeordneter Zellverbände schließen (vgl. Abb. 16). Erfaßt die Punktionsnadel die soliden oder trabekuläre Strukturen nur tangential, sind diese Merkmale im Ausstrich weniger stark ausgeprägt, aber die ungeordneten Kernlagerungen müssen zumindest den Verdacht auf eine nicht-follikuläre Grundstruktur hervorrufen. - Die Abbildungen 17, 18 und 19 veranschaulichen die Kennzeichen nicht-follikulärer Strukturäquivalente (vgl. auf S. 133 f.).



Abb. 16: Kernlagerung bei einem Thyreozytenverband aus nicht-follikulären Strukturen (eingezeichnet sind die ideellen Kernverbindungslinien)

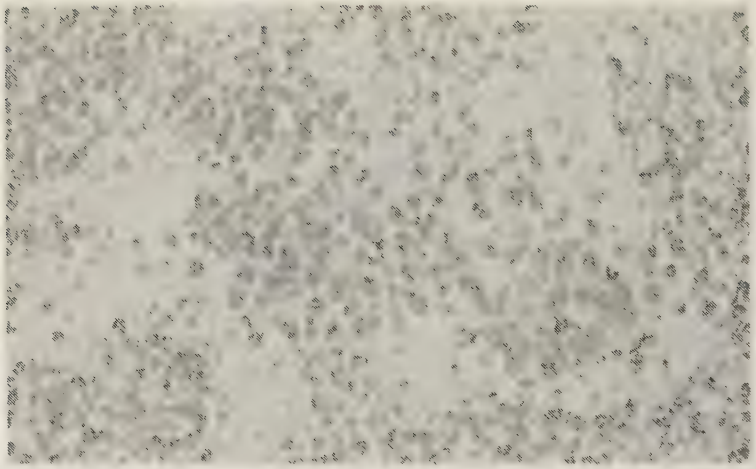

Abb. 17: *Nicht-follikulärer Tumorzellverband.* Mehrschichtiger Zellverband mit regellosen Kernlagerungen und zahlreichen Kernüberlagerungen. Mittelgradige Anisokaryose und Kernpolymorphie. Kleinvakuolär degeneriertes Zytoplasma. H-E, Orig.-vergr. 250 x. Histologie: Gemischt-follikuläre Knotenstruma mit Proliferationstendenz und Onkozytenarealen. [Fall 72, s. S. 94]



Abb. 18: *Nicht-follikulär proliferierende Tumorzellverbände.* Mehrschichtige Zellverbände, deren Kernanordnung überwiegend regellos ist und nur noch gelegent-

Forts. S. 134:

Forts. d. Legende zu Abb. 18:

lich angedeutet follikulär erscheint. Deutliche Anisokaryose, aufgelockerte Chromatinstruktur. Schmale Zytoplasmasäume. Ausgeprägte marginale Zelldissoziation als Zeichen mangelhafter Zelladhäsion. H-E, Orig.-vergr. 250 x. Histologie: Gering differenziertes follikuläres SD-Karzinom. [Fall 81, s. S. 104]

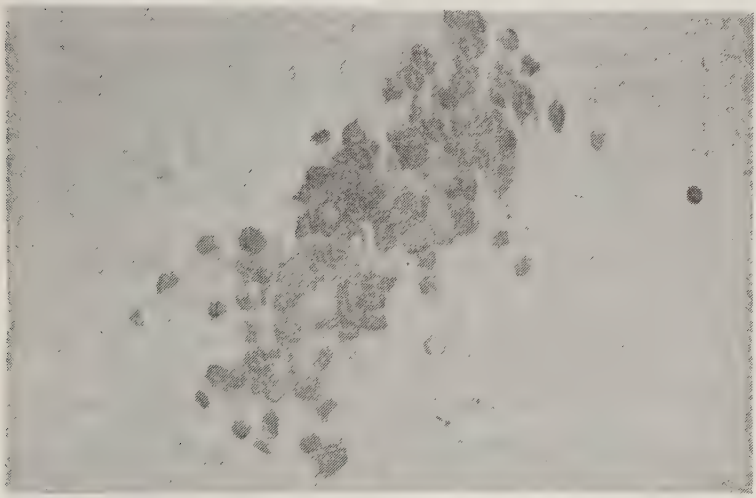

Abb. 19: *Nicht-follikulärer Tumorzellverband.* Ein- bis mehrschichtiger Zellverband mit regelloser Kernlagerung und zahlreichen Kernüberlagerungen. Ausgeprägte Anisokaryose und Kernpolymorphie; prominente Nukleolen. Vakuolär umgewandeltes Zytoplasma, stellenweise unter Bildung schaumzellig umgewandelter Tumorzellen (untere Bildhälfte).
MGG, Orig.-vergr. 400 x. Punktionszytologie (nach eigener retrospektiver Durchmusterung): Papilläres SD-Karzinom. Histologie: Atypisches Adenom mit beginnender karzinomatöser Entartung.
[Fall 79, s. S. 102] [vgl. auch Abb. 23]

Vorlage von p a p i l l ä r e n Thyreozytenstrukturen:

Die Papillen der papillären Karzinome bestehen aus schlanken fibrovaskulären Zweigen, denen in der Regel ein *ein*schichtiges (JOHANNESSEN et al. [107], MEISSNER [167], RUIZ-VELASCO et al. [197], VALENTA et al. [245]) Karzinomepithel aufgelagert ist. Die Karzinomzellen können schlank zylindrisch geformt sein und hyperaktiven Thyreozyten gleichen (ALBORES-SAAVEDRA et al. [2]) oder eine kubische bis zylindrische Form aufweisen (MEISSNER [167], RUIZ-VELASCO et al. [197], TONIETTI et al. [242]).
Aspirierte Thyreozytenverbände aus dem Bereich der Papillen*spitze* imitieren deren fingerförmige Gestalt: Die Tumorzellen sind dicht gelagert, so daß sich ihre Kerne häufig überlagern oder berühren, dadurch wird Mehrschichtigkeit vorgetäuscht; die Kernanordnungen lassen weder eine bogen- noch kreisförmige Orientierung erkennen. Aspirierte Thyreozytenverbände der Papillen*basis* sind einschichtig; ihre Zellen sind zytoplasmareich, entsprechend können die Kernabstände vergrößert sein; die ideellen Kernverbindungslinien lassen auf ein nicht-follikuläres Bauprinzip schließen.
Die Abbildungen 20 und 21 (S. 136) zeigen papillenförmige Strukturen im Punktatausstrich. In Abbildung 22 und 23 (S. 137) erkennt man typische Merkmale des papillären Karzinoms, deren Auffindung die Diagnose wesentlich erleichtern kann, wenn zum Beispiel papilläre Formationen fehlen oder nur angedeutet sichtbar sind.

Abb. 20: *Papillenförmiger Tumorzellverband.* Großkernige Zellen, glattbegrenzte Außenkontur. Papillenzentral verläuft ein fibrovaskulärer Stromastrang. Papillenbasal ist ein kugeliges Gebilde eingelagert, das eher Kernanhäufungen als einem Psammomkörper entspricht. MGG, Orig.-vergr. 250 x. Histologie: Papilläres SD-Karzinom. [Fall 82, s. S. 107]

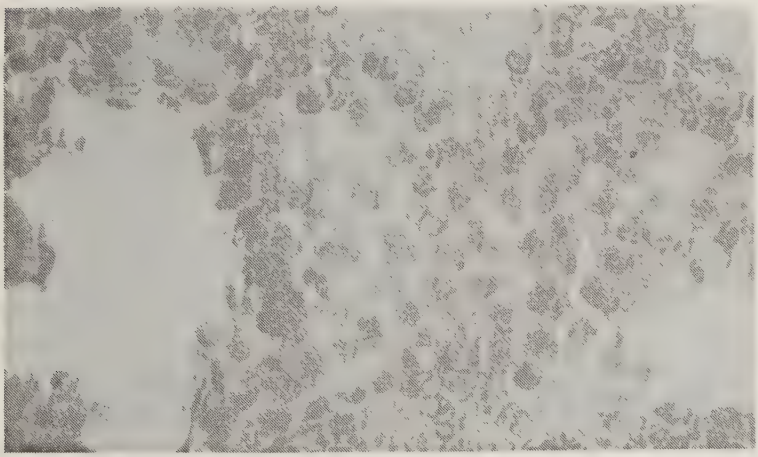

Abb. 21: *Papillenähnlicher Tumorzellverband.* Plumpe großkernige Zellen, die irregulär gelagert sind. Überwiegend exzentrische Kernlagerung, häufige Kernüberlagerungen, ausgeprägte Anisokaryose.

Forts. S. 137:

Forts. d. Legende zu Abb. 21:

Großvakuoläres Zytoplasma - wiederholt sind schaumzellig umgewandelte Tumorzellen erkennbar. H-E, Orig.-vergr. 400 x. Histologie: Papilläres SD-Karzinom. [Fall 82, s. S. 107]

Abb. 22 u. 23: *Typische Merkmale des papillären SD-Karzinoms.* - In Abb. 22 ein nicht-follikulärer Tumorzellverband mit Milchglaskernen. Mehrschichtig

Forts. S. 138:

gelagerte Zellen mit normo- oder hypochromatischen Kernen, rundliche Kernform, stellenweise dachziegelartig sich überlagernde Kerne. Mittelbreites eosinophiles Zytoplasma. H-E, Orig.-vergr. 250 x. Histologie: Papilläres SD-Karzinom. [Fall 83, s. S.]. - In Abb. 23 eine große septierte Kolloidkugel. MGG, Orig.-vergr. 40 x. Punktionszytologie (nach eigener retrospektiver Durchmusterung): Papilläres SD-Karzinom. Histologie: Atypisches Adenom mit beginnender karzinomatöser Entartung. [Fall 79, s. S. 102]

Vorlage von makropapillären oder pseudopapillären Thyreozytenstrukturen:

Makropapilläre Strukturen können in diffus hyperplastischen Strumen, insbesondere der Struma Basedow, sowie vereinzelt in adenomatösen Strumen auftreten (HEDINGER et al. [82]). Die Pseudopapillen adenomatöser Strumen bilden plump geformte Thyreozyten, die der Struma Basedow überziehen hypertrophe Thyreozyten (BÖCKER [12]). Zytodiagnostisch kann also der benigne Charakter eines aspirierten Pseudopapillenteils an marginalen paravakuolären Granulationen, regelrechten Kernabständen sowie am Fehlen von Zellmerkmalen maligner Papillen erkannt werden (s. S. 135). Nach DROESE [37] ergeben Pseudopapillen im Punktatausstrich kein Strukturkorrelat. Dagegen soll dies nach KINI et al. [119] gelegentlich möglich sein, jedoch finde man innerhalb dieser benignen Papillenimitate deutliche Zellgrenzen sowie uniforme unauffällige Kerne, die in einem "Honigwaben-Muster" angeordnet seien. Es fehlen also die typischen zellulären und strukturellen Merkmale eines malignen Papillenverbandes [119].
Abbildung 24 zeigt einen papillenähnlichen Zellverband aus einer benignen Knotenstruma. Eindeutige Hinweise auf ein papilläres Karzinom fehlten im Ausstrich (s. S. 139).

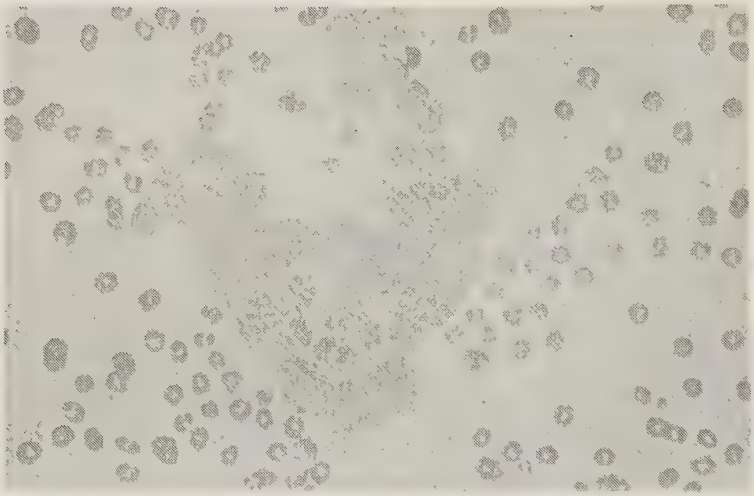

Abb. 24: *Papillenähnlicher Follikelzellverband.* Vorwiegend einschichtiger Zellverband. Großkernige Follikelzellen, deren spärliches Zytoplasma kleinvakuolär verändert ist und kleine rote Granula enthält - offensichtlich handelt es sich um hypertrophe Thyreozyten mit paravakuolärer Granulation. Zahlreiche Kernüberlagerungen, wiederholt Kerneindellungen, mäßiggradige Anisokaryose und mittelgradige Kernpolymorphie. H-E, Orig.-vergr. 400 x. Histologie: Gemischt-follikuläre Knotenstruma mit Proliferationstendenz und stark regressiven Veränderungen. [Fall 73, s. S. 95]

Zusammenfassend gilt, daß das SD-Parenchym normalerweise aus Follikeleinheiten zusammengesetzt ist, deren verbindliche Strukturgesetze auch in der Punktionszytologie ihre Reflexion finden. Ein Abweichen von den Gesetzmäßigkeiten des follikulären Aufbaus wird im Falle nicht-follikulärer Thyreozytenproliferation nicht nur histologisch, sondern auch punktionszytologisch deutlich signalisiert. Nicht-follikuläre Thyreozytenformationen sollten als malignitätsverdächtig angesehen werden, da sie bevorzugt in Punktaten differenzierter SD-Karzinome auftreten. Dies

gilt insbesondere für Punktate follikulärer SD-Tumoren, weil ihre zellulären Merkmale für die Dignitätsdiagnose nur bedingt verwertbar sind.
Als Konsequenz für die Punktionspraxis ergibt sich aus diesen Ausführungen, *immer mehrere Stellen eines SD-Knotens pro Sitzung zu punktieren*, um möglichst die nicht-follikulären Strukturen differenzierter SD-Karzinome zu erfassen.

F. Bewertung der SD-Punktionszytologie

Es werden diagnostische Treffsicherheit und Selektionskraft der Methode überprüft, anschließend werden ihre Vorteile, Nachteile und Fehlerquellen aufgezeigt.

I. Diagnostische Treffsicherheit der SD-FNP

Hauptaufgabe der SD-Feinnadelpunktion ist es, die Dignität von klinisch diagnostizierten Strumaknoten morphologisch abzuklären. Leistungsfähigkeit und Zuverlässigkeit der Methode lassen sich an der falsch negativen und falsch positiven Diagnoserate bemessen.

1. Fehldiagnose-Raten

Im eigenen Untersuchungsgut beträgt der Anteil falsch negativer Diagnosen 16,7 % (1 von 6 Malignomen). Hervorzuheben ist, daß ein subjektiver Fehler (Übersehen von Malignomzellen) und nicht ein methodischer Fehler Ursache der Fehldiagnose gewesen ist. Die Rate falsch positiver Diagnosen beträgt lediglich 2,8 % (2 von 70 verwertbaren benignen Punktionsfällen). Der Prozentsatz falsch verdächtiger Zytodiagnosen ist mit 32,9 % (23 von 70 verwertbaren benignen Punktionsfällen) relativ hoch. Hierfür ist u.a. (s. S.115 ff.) die diagnostische Strategie verantwortlich, die zytologischen Dignitätskriterien so weit zu fassen, daß möglichst alle problematischen SD-Tumoren erfaßt und einer histologischen Abklärung zugeführt werden. Dank dieser Strategie wurden 5 der 6 SD-Malignome methodisch-diagnostisch erfaßt. Der Anteil falsch verdächtiger Diagnosen läßt sich mit wachsender zytodiagnostischer Erfahrung ver-

ringern, ohne Gefahr zu laufen, Malignomaspirate fehlzudeuten.
Zum Vergleich der eigenen Punktionsergebnisse mit den in der Literatur angegebenen Resultaten wurde die Tabelle 18 (S. 143) angefertigt. Sie soll gleichzeitig darüber Auskunft geben, welche diagnostische Treffsicherheit die SD-Punktionszytologie in den Händen verschiedener Autoren besitzt. In der Tabellenvorspalte sind die Literaturquellen nach ihren Ordnungsnummern im Literaturverzeichnis angegeben. Die folgenden Tabellenspalten enthalten jeweils die Anzahl der Gesamtpunktionen, den Anteil der zyto-histologisch überprüften Fälle sowie deren Punktionsresultate bei benigner bzw. maligner Histologie. Weil die Malignomerkennung als Hauptaufgabe der Methode angesehen wird, finden sich diejenigen Arbeiten am Tabellenanfang, deren falsch negative Diagnoserate 10 % nicht überschreitet. Es folgen Arbeiten mit falsch negativen Raten zwischen 10 und 20 %; zuletzt die mit mehr als 20 %. Zweitrangige Bedeutung fanden die Prozentsätze falsch verdächtiger und falsch positiver Diagnosen, weil ein nicht erkanntes Malignom das Patientenschicksal wesentlich ungünstiger beeinflussen kann als ein nicht bestätigter Malignomverdacht.

Die Tabelle 18 gibt die Punktionsergebnisse von insgesamt 7.729 histologisch überprüften SD-Knoten wieder. Es wurden 6.321 benigne und 1.408 maligne SD-Knoten punktiert.

Falsch negative Zytodiagnosen: Durchschnittlich wurden 14,6 % der Malignome (206/1.408) nicht erkannt. - Die falsch negative Rate liegt bei fast der Hälfte der Autoren (12/27) unter 10 %. Eine falsch negative Rate von 10 - 20 % findet sich bei einem Drittel der Autoren (9/27); die eigenen Punktionsergebnisse gehören dieser Gruppe an. Bei einigen Autoren (6/27) liegt die falsch negative Rate deutlich über 20 % (28,1 - 66,7 %). Als Ursachen für derartig hohe Fehlerraten dürften nicht nur Fehlleistungen beim

Tab. 18: Diagnostische Treffsicherheit der SD-Punktionszytologie (Auswertung von Literaturangaben, eigene Ergebnisse)

Autor [Ord.-Nr.]	Punktionen insgesamt n	davon: verwertbare zytohistol. Fälle (n) %	Punktionsergebnisse bei benigner Histologie (n_{ges} = 100 %): richtig negativ (n) %	falsch verdächtig (n) %	falsch positiv (n) %	bei maligner Histologie (n_{ges} = 100 %): richtig positiv (n) %	richtig verdächtig (n) %	falsch negativ (n) %	Fehldiagnoseraten
WEISS et al. [251]	314	(34)	(30)	(-)	(2)	(2)	(-)	(0)	
		10,8	93,8	-	6,2	100	-	0	falsch negativ bis 10 % sowie falsch verdächtig und falsch positiv bis 10 %
SMEJKAL et al. [213]	2.000	(305)	(195)	(15)	(0)	(92)	(0)	(3)	
		15,3	92,9	7,1	0	96,8	0	3,2	
CHU et al. [24]	300	(109)	(79)	(-)	(2)	(26)	(-)	(2)	
		36,4	97,5	-	2,5	92,8	-	7,2	
EINHORN et al. [39]	449	(177)	(119)	(0)	(6)	(35)	(13)	(4)	
		39,4	95,2	0	4,8	67,3	25,0	7,7	
HOFSTÄDTER et al. [98]	4.022	(991)	(735)	(89)	(67)	(73)	(22)	(5)	
		23,5	82,5	10,0	7,5	73,0	22,0	5,0	falsch negativ bis 10 % sowie
LÖHRS [155]	870	(150)	(91)	(6)	(5)	(38)	(7)	(3)	
		17,3	89,2	5,9	4,9	79,2	14,6	6,2	

Forts. S. 144:

Forts. d. Tab. 18:

Autor [Ord.-Nr.]	Punktionen insgesamt n	davon: verwertbare zytohistol. Fälle (n) %	Punktionsergebnisse bei benigner Histologie (n_{ges} = 100 %) richtig negativ (n) %	falsch verdächtig (n) %	falsch positiv (n) %	bei maligner Histologie (n_{ges} = 100 %) richtig positiv (n) %	richtig verdächtig (n) %	falsch negativ (n) %	Fehldiagnoseraten
KIRSTÄDTER et al. [120]	1.376	(187) 13,6	(130) 83,4	(10) 6,4	(16) 10,2	(26) 83,8	(3) 9,7	(2) 6,5	falsch verdächtig und falsch positiv 10 - 20 %
JUNGINGER et al. [112]	591	(173) 29,3	(128) 88,3	(12) 8,3	(5) 3,4	(25) 89,3	(1) 3,6	(2) 7,1	
GALVAN et al. [61]	4.555	(1.076) 23,6	(746) 79,4	(193) 20,6	(-) -	(92) 67,2	(37) 27,0	(8) 5,8	falsch negativ bis 10 % sowie falsch verdächtig und falsch positiv 20 - 35 %
LÖWHAGEN et al. [159]	nicht ang.	(412) -	(217) 68,6	(99) 31,4	(0) 0	(63) 65,6	(24) 25,0	(9) 9,4	
DROESE [36]	2.238	(145) 6,5	(66) 67,4	(30) 30,6	(2) 2,0	(32) 68,1	(12) 25,5	(3) 6,4	
GERSHENGORN et al. [68]	50	(30) 60,0	(17) 85,0	(2) 10,0	(1) 5,0	(7) 70,0	(2) 20,0	(1) 10,0	

Forts. S. 145:

Forts. d. Tab. 18:

Autor [Ord.-Nr.]	Punktionen insgesamt n	davon: verwertbare zytohistol. Fälle (n) %	Punktionsergebnisse bei benigner Histologie (n_{ges} = 100 %) richtig negativ (n) %	falsch verdächtig (n) %	falsch positiv (n) %	bei maligner Histologie (n_{ges} = 100 %) richtig positiv (n) %	richtig verdächtig (n) %	falsch negativ (n) %	Fehldiagnoseraten
PEDIO et al. [180]	924	(145)	(99)	(5)	(3)	(27)	(7)	(4)	falsch negativ 10 - 20 %
		15,7	92,5	4,7	2,8	71,0	18,4	10,6	
WILDMEISTER et al. [254]	755	(124)	(76)	(-)	(7)	(36)	(-)	(5)	
		16,4	91,6	-	8,4	87,8	-	12,2	
STAVRIĆ et al. [230]	1.524	(68)	(33)	(0)	(3)	(26)	(2)	(4)	
		4,5	91,7	0	8,3	81,3	6,2	12,5	
BERCHTHOLD et al. [9]	100	(100)	(62)	(14)	(2)	(19)	(0)	(3)	
		100,0	79,4	18,0	2,6	86,4	0	13,6	
KEMPE et al. [116]	412	(63)	(45)	(4)	(1)	(11)	(0)	(2)	
		15,3	90,0	8,0	2,0	84,6	0	15,4	
ESCH [43]	nicht ang.	(212)	(152)	(40)	(1)	(7)	(9)	(3)	
		-	78,8	20,5	0,5	36,8	47,4	15,8	
Eigene Ergebnisse	1.117	(76)	(45)	(23)	(2)	(1)	(4)	(1)	
		6,8	64,3	32,9	2,8	16,7	66,7	16,6	

Forts. S. 146:

Forts. d. Tab. 18:

Autor [Ord.-Nr.]	Punktionen insgesamt n	davon: verwertbare zyto-histol. Fälle (n) %	Punktionsergebnisse bei benigner Histologie (n_{ges} = 100 %) richtig negativ (n) %	falsch verdächtig (n) %	falsch positiv (n) %	bei maligner Histologie (n_{ges} = 100 %) richtig positiv (n) %	richtig verdächtig (n) %	falsch negativ (n) %	Fehldiagnoseraten
CORNILLOT et al. [25 u. 26]	2.300	(763) 33,2	(472) 94,0	(-) -	(31) 6,0	(211) 81,2	(-) -	(49) 18,8	falsch negativ 10 - 20 %
HEROLD [94]	1.067	(280) 26,3	(230) 88,8	(29) 11,2	(0) 0	(8) 38,1	(9) 42,8	(4) 19,1	
HEINRICH et al. [88]	1.603	(404) 25,2	(325) 87,4	(35) 9,4	(12) 3,2	(20) 62,5	(3) 9,4	(9) 28,1	falsch negativ mehr als 20 %
GEORGII [67]	13.075	(1.364) 10,5	(1.109) 94,3	(54) 4,6	(13) 1,1	(119) 63,3	(15) 8,0	(54) 28,7	
WALFISH et al. [248 u. 249]	133	(83) 62,4	(62) 91,2	(6) 8,8	(0) 0	(10) 66,7	(0) 0	(5) 33,3	
HASSELSTRÖM et al. [71]	180	(84) 46,6	(64) 92,8	(4) 5,8	(1) 1,4	(6) 40,0	(4) 26,7	(5) 33,3	
KRISCH et al. [137]	nicht ang.	(69) -	(47) 90,4	(4) 7,7	(1) 1,9	(8) 47,1	(3) 17,7	(6) 35,2	

Forts. S. 147:

Forts. d. Tab. 18:

Autor [Ord.-Nr.]	Punktionen insgesamt %	davon: verwertbare zyto-histol. Fälle (n) %	Punktionsergebnisse bei benigner Histologie (n_{ges} = 100 %) richtig negativ (n) %	falsch verdächtig (n) %	falsch positiv (n) %	bei maligner Histologie (n_{ges} = 100 %) richtig positiv (n) %	richtig verdächtig (n) %	falsch negativ (n) %	Fehldiagnoseraten
ZUKSCHWERDT et al. [268]	365	(105) 28,8	(82) 91,1	(5) 5,6	(3) 3,3	(4) 26,6	(1) 6,7	(10) 66,7	falsch negativ mehr als 20 %
Summe	40.320	(7.729) 19,2	(5.456) 86,4	(679) 10,7	(186) 2,9	(1.024) 72,7	(178) 12,7	(206) 14,6	

Punktionsvorgang, sondern auch fehlerhafte zytodiagnostische Dignitätskriterien verantwortlich sein. So kennzeichnet alle sechs Arbeiten ein relativ niedriger Prozentsatz falsch verdächtiger und falsch positiver Diagnosen, was darauf hinweist, daß man das Spektrum dignitätsunklarer Kriterien nicht genügend weit gefaßt hat.

Falsch positive Zytodiagnosen: Ihre Rate beträgt je nach Autor 0 - 10,2 %, der Durchschnittswert liegt bei 2,9 % (186 der 6.321 benignen Fälle). Die eigene falsch positive Rate von 2,8 % stimmt hiermit gut überein.

Falsch verdächtige Zytodiagnosen: Sie wurden bei durchschnittlich 10,7 % der benignen Knoten (679/6.321) gestellt. Je nach Autor beträgt die falsch verdächtige Diagnoserate 0 - 32,9 %, wobei die eigenen Ergebnisse den Höchstwert ausmachen. Ähnlich hohe Werte von 30,6 % (DROESE [36]) bzw. 31,4 % (LÖWHAGEN et al. [159]) geben zwei andere Autoren an, die das diagnostische Konzept der follikulären Proliferation ebenfalls ausdrücklich vertręten. Vergleicht man diese Höchstwerte mit den geringeren Raten anderer Autoren, muß man bei einer Bewertung berücksichtigen, daß im eigenen Untersuchungsgut und dem von DROESE [36] nur ca. 7 % der Gesamtpunktionen überprüft worden sind, während bei den meisten anderen Autoren der zyto-histologisch überprüfte Anteil deutlich über 15 % der Gesamtpunktionen liegt (Durchschnittswert: 19,2 %). Eine post punctionem großzügig gehandhabte operative Indikationsstellung läßt den Prozentsatz richtiger Zytodiagnosen ansteigen, während sich der Anteil falsch verdächtiger und falsch positiver Zytodiagnosen prozentual - nicht absolut - verringert (s. S. 112).

2. Ursachen der falsch negativen Zytodiagnosen

Nähere Angaben zur Ursache des falsch negativen Fehlurteils hat man bei 92 der 206 Diagnosen gemacht. Es konnten drei Hauptursachen ermittelt werden: 1) Fehlinterpretationen solider (= nicht-zystischer) Punktatausstriche; 2) Fehlinterpretationen von Zystenpunktaten; 3) Vorbeipunktion am malignen Bezirk. Die zweite Spalte der Tabelle 19 (S. 150 ff.) zeigt die jeweilige Häufigkeit dieser drei Fehlerquellen. Auffällig ist, daß Fehlinterpretationen solider oder zystischer Punktate 73 % der falsch negativen Zytodiagnosen bedingt haben (67 von 92 Fällen), während Vorbeipunktionen nur 27 % der Fehldiagnosen verursacht haben (25 von 92 Fällen).

Um die Gründe der *Fehlinterpretationen* herauszufinden, sind in der vierten Spalte der Tabelle 19 diejenigen Zellbild-Merkmale zitiert, die vom jeweiligen Autor für das Fehlurteil verantwortlich gemacht wurden. Bei den *soliden* Punktaten (56 Fälle) hat man Epithelzell*verbände* ohne oder mit geringen Zellatypien am häufigsten falsch negativ beurteilt (31 von 56 Fällen). Zweithäufigster Grund für Fehlinterpretationen sind falsch negative Beurteilungen von Malignomzellen, wobei man zelluläre Malignitätshinweise nicht erkannt oder übersehen hat (15 von 56 Fällen). Eine weitere Quelle für Fehlurteile bilden relativ onkozytenreiche Punktate, die man als benigne verkannte (4 von 56 Fällen). Ferner schließt aspirierter Zelldetritus ein Malignom nicht aus (1 von 56 Fällen). Die Fehlinterpretation der Epithelzell*verbände* unterlief fast ausschließlich bei der Bewertung *follikulärer* Karzinompunktate (29 der 31 Fälle)! Malignom*zellen* wurden am häufigsten in *papillären* Karzinompunktaten verkannt oder übersehen (10 der 15 Fälle). Diese Ergebnisse unterstreichen u.a. die bereits ausführlich erörterte Forderung, im Ausstrichpräparat auf Verbandsbildungen von Thyreozyten zu achten und aus den Lage-

Tab. 19: Ursachen der falsch negativen Punktionsdiagnosen (Zusammenstellung nach Literaturangaben, eigene Ergebnisse)

Ursache der falsch negativen Zytodiagnose	n_{ges}	Malignomtyp	Zyto- oder histologisches Substrat der Fehldiagnosen [Malignomtyp]	Literaturquellen [Ord.-Nr.]
Falsch negative Interpretation solider (= nicht-zystischer) Punktatausstriche	56	FK (39) PK (13) OK (2) AK (2)	28 x Epithelzellverbände ohne Atypien [27 FK, 1 PK] 3 x Epithelzellverbände mit geringen Atypien [2 FK, 1 PK] 15 x retrospektiv: Malignomzellen [3 FK, 10 PK, 1 OK, 1 AK] 4 x relativ viele Onkozyten [3 FK, 1 OK] 1 x Psammomkörper und Blut [1 PK] 4 x keine näheren Angaben	[24, 25, 26, 68, 71, 94, 112, 116, 196, 248, 249, 254, eigene Ergebnisse]
Falsch negative Interpretation zystischer Punktate	11	FK (6) PK (3) AK (2)	3 x Makrophagen und lytische Epithelzellen [3 FK] 2 x zystisch-nekrotisches Punktat [2 AK] 6 x keine näheren Angaben	[25, 26, 43, 61 196, 249]
Vorbeipunktion	25	FK (13) PK (9) MK (1) AK (2)	3 x sehr kleines Karzinom [1 FK, 2 PK] 3 x mehrknotige Struma, Malignomknoten nicht punktiert	[25, 26, 43, 61, 94, 112, 117, 180, 196, 248, 249, 254]

Forts. S. 151:

Forts. d. Tab. 19:

Ursache der falsch negativen Zytodiagnose	n_{ges}	Malignomtyp	Zyto- oder histologisches Substrat der Fehldiagnosen [Malignomtyp]	Literaturquellen [Ord.-Nr.]
Vorbeipunktion			1 x Karzinom außerhalb des punktierten Knotens [1 FK] 1 x AK und Thyreoiditis Hashimoto 17 x keine näheren Angaben	
Gesamt	92	FK (58) PK (25) OK (2) MK (1) AK (6)		

Abkürzungen:

FK = Follikuläres Karz.
PK = Papilläres Karz.
OK = Onkozytäres Karz.
MK = Medulläres Karz.
AK = Anaplastisches Karz.

beziehungen der Zellen innerhalb des Verbandes die zugrunde liegende histologische Gewebestruktur (follikulär - nicht-follikulär) abzuwägen (s. S. 116 ff. u. S.124). Ferner lehrt das häufige Verkennen papillärer Karzinomzellen, bei jeder Zytobefundung nach den - z.T. diskreten - Merkmalen des papillären SD-Karzinoms zu fahnden. - Die falsch negative Beurteilung der *Zystenpunktate* (11 Fälle) beruht teilweise (5 Fälle) auf Fehlbewertungen lytischer und nekrotischer Epithelzellen im Sedimentausstrich. Folglich ist bei derartigen Zellbildern zumindest eine Kontrollpunktion der Zyste und der Zystenumgebung angebracht.

Die näheren Gründe für eine *Vorbeipunktion am malignen Bezirk* werden in einigen Fällen (8 von 25 Fällen) genannt:

Verfehlen okkulter SD-Karzinome (3 Fälle); mehrknotige Strumen, deren maligner Knoten nicht punktiert wurde (3 Fälle); Verfehlen eines Malignoms (1 Fall); Überlagerung eines anaplastischen SD-Karzinoms durch eine Thyreoiditis Hashimoto (1 Fall). Von einer echten Vorbeipunktion kann also nur bei 2 der 8 Fälle gesprochen werden, weil okkulte Karzinome in der Regel szintigraphisch nicht lokalisierbar sind und weil bei mehrknotigen Strumen grundsätzlich jeder Knoten punktiert werden sollte. Die Treffsicherheit der Punktion ist nicht nur vom technischen Geschick des punktierenden Arztes abhängig, sondern sie wird auch vom Präzisionsgrad der vorhergehenden Lokalisationsdiagnostik mitbestimmt. Hierauf wird später (S. 172) ausführlich eingegangen.
Die Tabelle 19 zeigt ferner, welche SD-Malignomtypen den falsch negativen Zytodiagnosen (92 Fälle) zugrunde liegen und gibt ihre Häufigkeit an. Die differenzierten SD-Karzinome sind mit 90 % (83 der 92 Fälle) am stärksten vertreten; epidemiologisch machen sie jedoch "nur" 65 - 80 % aller SD-Malignome aus (KLEIN et al. [129]). Allein die follikulären Karzinome sind an 63 % der Fehldiagnosen beteiligt (58 von 92 Fällen). Hieraus folgt, daß *follikuläre Karzinome am häufigsten zytodiagnostisch verkannt werden.*
Als Hauptaussage der Tabelle 19 mag gelten, daß ca. zwei Drittel der falsch negativen Zytodiagnosen (67 von 92 Fällen) durch *falsche Interpretation des Ausstriches,* also durch Fehler des Zytodiagnostikers, verursacht wurden. Daher sind Genauigkeit bei der Befunderhebung sowie umfassende Kenntnisse der Zyto- u n d Histopathologie wesentliche Voraussetzungen, um ein hohes zytodiagnostisches Niveau zu erreichen.

3. Ursachen der falsch verdächtigen bzw. falsch positiven Zytodiagnosen

Die Sammeltabelle 18 (s. S.143 ff.) beinhaltet insgesamt 865 falsch verdächtige und falsch positive Zytodiagnosen. Anhand der Autorenangaben ließen sich bei 469 der 865 Fälle die histopathologischen Diagnosen ermitteln, so daß die Gründe der zytologischen Fehlurteile erkennbar werden (vgl. Tab. 20, S. 154).
In ca. der Hälfte der Fälle (258/469 Fälle) gaben die Autoren leider nur die allgemeine Diagnose einer "Kolloidstruma" bzw. eines "follikulären Adenoms" als Grund für den zytologischen Fehlverdacht an. Die histopathologische Ursache des Fehlurteils dürfte man bei einem Teil dieser Fälle nicht ermittelt oder gefunden haben (vgl. Fall 16 u. 30, S. 65 u. 70). Dagegen sind die übrigen 211 histologischen Diagnosen genügend differenziert, um zu erfahren, welche histopathologischen Veränderungen am häufigsten einen zytologischen Fehlverdacht hervorrufen. Es dominieren mit ca. 40 % onkozytär proliferierende Adenome bzw. onkozytäre Strumaknotenareale (85 der 211 Fälle). Es folgen zu jeweils ca. 14 % stark regressive Veränderungen, Hashimoto-Thyreoiditiden sowie mikrofollikuläre Adenome.
Die Ergebnisse lassen folgende Schlußfolgerungen zu: Erstens kommen mehr oder weniger zahlreiche Onkozyten in SD-Ausstrichen oft vor - sie verursachten am häufigsten Dignitätsprobleme. Entscheidungshilfreich ist es, die Zahl der Onkozyten im Ausstrich zu bestimmen und ihre Relation zu den vorliegenden regelrechten Thyreozyten abzuschätzen; bei gemischter Zellpopulation sollte eine Kontrollpunktion, bei Onkozytendominanz eine Operation erfolgen (DROESE [37]) (vgl. Fall 78, S. 99). Zweitens bedingen stark regressive Veränderungen sowie lymphozytäre Thyreoiditiden zahlreiche dignitätsunklare Zyto-

Tab. 20: Histopathologische Diagnosen von falsch verdächtigen bzw. falsch positiven Zytodiagnosen (Literaturangaben, eigenes Material)

Histopathologie	Anzahl der falsch verdächtigen und falsch positiven Zytodiagnosen		Literaturquellen [Ord.-Nr.]
	Autoren-Fallzahl n	Eigene Fallzahl (n)	
Kolloidstruma oder foll. Adenom	258	(2)	[26, 36, 43, 61, 68, 71, 88, 120, 137, 155, 180, 268]
Onkozytäres Adenom oder Strumaknoten mit onkozytären Anteilen	85	(1)	[9, 61, 112, 117, 120, 137, 155, 180]
stark regressiv veränderte SD-Knoten	30	(4)	[112, 137, 155, 180, 230, 251, 254]
Thyreoiditis ohne spezifische Angaben	17	(1)	[43, 71, 88, 112, 120, 180, 268]
Thyreoiditis Hashimoto	28	(4)	[24, 26, 43, 61, 155, 196]
Thyreoiditis de Quervain	3	(-)	[61, 196]
Thyreoiditis Riedel	1	(-)	[61]
mikrofollikuläres Adenom	27	(4)	[26, 36, 117]
atypisches Adenom	4	(1)	[68, 117, 180]
trabekuläres Adenom	6	(-)	[26]
Strumaknoten mit nicht-follikulärer Proliferationstendenz	4	(5)	[112, 155]
Abszeß	1	(1)	[117]
hyperthyreote Struma	3	(-)	[26, 230]
Pseudozyste	2	(2)	[26, 71]
Gesamt	469	(25)	

diagnosen, die hierfür verantwortlichen Gründe sowie Entscheidungshilfen wurden bereits ausführlich dargelegt (s. S.72 ff., S. 28 u. 84 ff.). Drittens werden Punktate aus Hashimoto-Thyreoiditiden wesentlich häufiger falsch verdächtig bzw. falsch positiv beurteilt (32 Fälle) als Punktate anderer spezifischer Thyreoiditiden (4 Fälle).

Vergleicht man die zitierten Ergebnisse mit den eigenen Resultaten (25 Fälle), so ergibt sich: Übereinstimmend wird die Hälfte der Fälle zytologischen Fehlverdachtes durch stark regressive Veränderungen, mikrofollikuläre Adenome bzw. Hyperplasien und Hashimoto-Thyreoiditiden hervorgerufen (12 von 25 Fällen). Fokale onkozytäre Proliferationen haben ein Viertel der Fehlverdachtsfälle zumindest mit bedingt (6 der 25 Fälle) (vgl. Tab. 15, S. 100). Keine Übereinstimmung besteht bei den SD-Knoten mit nichtfollikulärer Proliferationstendenz. Ursache hierfür ist, daß diese Diagnosegruppe von anderen Autoren nicht separat geführt wird. Bei der Analyse des eigenen Untersuchungsgutes stellte sich aber heraus, daß nicht-follikuläre Thyreozytenstrukturen für das zytologische Dignitätsurteil bedeutsam sind. Daher ist es notwendig, auch eine entsprechende histologische Diagnosegruppe für den benignen Sektor zu führen.

II. Selektionskraft der SD-FNP

Im nuklearmedizinischen Krankengut enthalten 25 - 60 % der Knotenstrumen kalte Knoten [13, 55, 59, 100, 102, 171, 191, 226]. Die große Schwankungsbreite scheinen regionale und selektive Faktoren zu bedingen. In einem Westberliner Krankengut wies man bei 25 % der szintigraphierten Knotenstrumapatienten einen oder mehrere kalte Knoten nach (FREYSCHMIDT [55]). Die Malignomrate kalter Kno-

ten beträgt im - bereits selektionierten (KLEIN [130], ZIEGLER et al. [267]) - nuklearmedizinischen Krankengut 3 - 5 % (DROESE [38a], GALVAN et al. [60], HORN [100], KIRSTAEDTER [121]).

Hauptaufgabe der SD-Punktionszytologie ist es, aus der Vielzahl kalter Strumaknoten den geringen Anteil histopathologisch verdächtiger und maligner Fälle zuverlässig zu selektionieren. Selektionskraft und diagnostische Treffsicherheit bestimmen die Leistungsfähigkeit der Punktionszytologie. Die Selektionskraft läßt sich definieren als die Summe dignitätsunklarer, suspekter und sicher maligner Zytodiagnosen (Gruppe III - V), die prozentual zur Gesamtpunktionszahl gesetzt wird.
Die Selektionskraft der SD-FNP wird anhand von Arbeiten dargestellt, die - um praeselektive Artefakte niedrig zu halten - aus jeweils mindestens 500 Gesamtpunktionen bestehen (vgl. Tab. 21, S. 157). Eigene Ergebnisse zur Selektionskraft liegen nicht vor, da aus der Gesamtpunktionszahl (n = 1.117) nur diejenigen Punktionsfälle ausgewählt wurden, die man im Klinikum Charlottenburg operativ-histologisch abgeklärt hat (n = 31). Der übrige Anteil wurde nicht berücksichtigt.
Gemäß Tabelle 21 wertete man durchschnittlich 8,9 % der insgesamt 24.358 punktierten SD-Knoten zytodiagnostisch als dignitätsunklar, suspekt oder sicher maligne. Die Selektionskraft der SD-Punktionszytologie beträgt durchschnittlich 9,6 % bei den Autoren, die eine hohe zytodiagnostische Treffsicherheit aufweisen, das heißt, deren Prozentsatz falsch negativer Zytodiagnosen weniger als 10 % beträgt (betreffende Arbeiten in Tab. 21 mit * versehen).
Nach rein zytodiagnostischen Kriterien wäre eine operative Abklärung also nur noch bei jedem zehnten punktierten Patienten notwendig. Unter Addition der klinisch-synoptisch malignitätsverdächtigen SD-Knoten trotz nega-

Tab. 21: Selektionskraft der SD-Punktionszytologie bei vorwiegend kalten Knoten

Autoren	[Ord.-Nr.]	Anzahl der verwertbaren Gesamtpunktate n_1	Selektionskraft=Anteil der Punktionsfälle der Gruppe III -V an der Gesamtpunktionszahl n_2	in %
STAVRIĆ et al.	[230]	1.524	45	3,0
DROESE	[36]*	2.006	118	5,9
LEIDL et al.	[148]	1.357	85	6,3
SMEJKAL et al.	[213]*	2.000	132	6,6
LÖHRS	[155]*	870	58	6,7
HEROLD	[94]	995	72	7,2
SCHWARZ et al.	[209]	984	76	7,7
JUNG	[109]	2.206	170	7,7
KIRSTÄDTER et al.	[120]*	1.165	106	9,1
PEDIO et al.	[180]	882	83	9,4
HEINRICH	[88]	1.427	160	11,2
GALVAN et al.	[61]*	4.555	530	11,6
JUNGINGER et al.	[112]*	511	61	11,9
HOFSTÄDTER et al.	[98]*	2.563	309	12,0
WILDMEISTER et al.	[254]	690	83	12,0
FROHWEIN	[57]	623	75	12,0
Gesamt		24.358	2.163	8,9

*)=Falsch negative zytologische Diagnoserate < 10 % (histologisch überprüft)

tiver Punktionsdiagnose erhält man einen höheren operationsindikativen Prozentsatz, der aber 10 % nicht wesentlich überschreiten dürfte. WOHLENBERG [259], PFANNENSTIEL [183] und DROESE [38a] vertreten die Ansicht, daß durch planmäßigen Einsatz der Zytodiagnostik bei szintigraphisch kalten SD-Knoten nur noch bei etwa jedem zehnten punktierten Patienten eine Indikationsstellung zur chirurgischen Abklärung erforderlich ist.

Wie hoch ist nun der Malignomanteil dieser zytodiagnostisch selektierten Fälle? Die in Tabelle 22 (S. 159) zitierten Autoren haben ein nuklearmedizinisches Krankengut punktionszytologisch untersucht, dessen Malignomrate allgemein anerkannt 3 - 5 % beträgt (s.o.). Geht man davon aus, daß die Anzahl der Gesamtpunktate der untersuchten Patientenzahl ungefähr entspricht, müssen die zytodiagnostisch-histologisch ermittelten Malignomfälle also etwa 3 - 5 % der Gesamtpunktate ausmachen. Allerdings setzt dies voraus, daß sich j e d e r Strumapatient mit einer dignitätsunklaren oder suspekten Punktionsdiagnose einer Operation unterzogen hat und daß die Operation am gleichen Krankenhaus wie die Feinnadelpunktion erfolgte, denn ein auswärtig operierter Malignomfall entgeht normalerweise der Statistik des Zytopathologen.
Unter diesen Vorbehalten sind die Ergebnisse der Tabelle 22 zu werten. Es sind ausschließlich Autoren zitiert, deren falsch negative zytologische Diagnoserate deutlich unter 10 % liegt (vgl. Tab. 18 u. 21). Die Malignomrate der punktierten Strumaknoten beträgt 2,3 - 5,5 %. Sie entspricht also gut der allgemein anerkannten Quote von 3 - 5 %. Der Malignomanteil der als dignitätsunklar bis suspekt gewerteten Punktionsfälle (= Selektionsrate der FNP) beträgt minimal 26 % (GALVAN et al. [61]), maximal 83 % (LÖHRS [155]). Die Schwankungsbreite von 57 % erklärt sich einerseits damit, daß bei geringerer Selektionskraft die Malignomquote entsprechend niedriger ausfällt als bei hoher Selektionskraft,

Tab. 22: Malignomrate von Punktionsfällen (Auswertung nach Literaturangaben)

Autoren	Malignomanteil (a) der Gesamtpunktate (b)		Malignomanteil (a) der Punktionsfälle der Gruppe III - V (c)		Selektionskraft (vgl. Tab. 21)
	(a/b)	%	(a/c)	%	%
DROESE [36]	(47/2.006)	2,3	(47/118)	40	5,9
SMEJKAL et al. [213]	(95/2.000)	4,8	(95/132)	72	6,6
LÖHRS [155]	(48/870)	5,5	(48/58)	83	6,7
KIRSTAEDTER et al. [120]	(31/1.165)	2,7	(31/106)	29	9,1
GALVAN et al. [61]	(137/4.555)	3,0	(137/530)	26	11,6
JUNGINGER et al. [112]	(28/511)	5,5	(28/61)	46	11,9

andererseits wird sie durch oben genannte, außerhalb des zytodiagnostischen Bereiches liegende Faktoren verursacht. - Bei hohem zytodiagnostischen Niveau sind also mindestens 25 %, durchschnittlich 50 % der Strumapatienten

mit einer Punktionsdiagnose der Gruppe III, IV und V Träger eines Schilddrüsenmalignoms!

III. Vorteile der SD-FNP

Die Vorteile der SD-Punktionszytologie sind in Tabelle 23 in Kurzform aufgeführt und werden in entsprechender Reihenfolge erörtert.

Tab. 23: Vorteile der SD-Punktionszytologie

Vorteile durch die Verwendung feiner Punktionsnadeln
- Kleiner, ambulant durchführbarer Eingriff
- Punktion mehrfach wiederholbar
- Sehr geringes Komplikationsrisiko
- Gute Tolerierung durch den Patienten: geringe Schmerzbelastung, fehlende Narbenbildung, keine Anästhesie, kein SD-Funktionsverlust
- Kein erhöhtes Metastasierungsrisiko nachgewiesen
Vorteile durch die hohe zytodiagnostische Aussagekraft
- Gezielte Selektion verdächtiger und maligner SD-Knoten
- Möglichkeit der Frühdiagnose von SD-Malignomen, dadurch wesentliche Verbesserung des Behandlungserfolges
- FNP-Resultat als Baustein für die Wahl der Therapieform: konservativ, strahlen- oder chemotherapeutisch, chirurgisch
- Ökonomische und ideelle Vorteile: Senkung der Klinikaufnahme- und Operationsfrequenz, Einsparung aufwendiger diagnostischer Maßnahmen
- Ergänzung und Kontrolle zur intra- und postoperativen Histodiagnostik

1. Vorteile der feinen Punktionskanüle

Die Verwendung *feiner* Punktionsnadeln (Nr. 12 - 16) garantiert zahlreiche Vorteile für Patienten und Punkteur (vgl. Tab. 23, S. 160). Die Querschnittsfläche der gebräuchlichen 14er Kanüle (äußerer Durchmesser 0,65 mm) ist fünfmal kleiner als die einer Menghini-Kanüle (äußerer Durchmesser 1,4 mm) und zehnmal geringer als die einer Vim-Silverman-Kanüle (äußerer Durchmesser 2,0 mm)! Aufgrund des geringen Punktionstraumas kann man sogar transabdominale Feinnadelbiopsien durchführen, wobei die Punktionskanüle vor Erreichen des Punktionsortes durch verschiedene Organe, wie Magen, Darm, Leber etc., ohne Komplikationsfolgen geschoben wird (TAO et al. [235]). Der Feinnadel-Querschnitt ist kleiner als der chirurgischer Nähte, gewöhnlich sind die Punktionsstellen bei einer nachfolgenden Operation nicht zu erkennen [235]. Auch die SD-Punktionszytologie verursacht nur ein geringes Punktionstrauma, worauf die äußerst niedrige Komplikationsrate der mehr als 20.000 veröffentlichten SD-Feinnadelpunktionsergebnisse hinweist (s. S. 12).
Eine Erhöhung des Metastasierungsrisikos nach Feinnadelpunktion konnte bisher nicht nachgewiesen werden. SINNER und ZAJICEK (1976) fanden nach 1.264 Aspirationsbiopsien maligner Lungentumoren nur bei einem Fall eines Plattenepithelkarzinoms Tumorwachstum im Stichkanal (zit.n. GRUNDMANN [70]). Hinsichtlich der Frage, ob die Feinnadelpunktion eine hämatogene oder lymphogene Metastasierung begünstigt, konnten ENGZELL et al. [42] feststellen, daß bei 469 Prostatakarzinomfällen 5 Jahre nach Feinnadelbiopsie "kein Zusammenhang zwischen Biopsie und rezidivierendem oder lokal sich ausbreitendem Tumorwachstum nachweisbar war". BERG und ROBBINS (1962) verglichen die 15-Jahres-Überlebensrate von 370 Patientinnen mit Mammakarzinom, die nach der Aspirationsbiopsie operiert worden waren, mit der einer gleich behandelten Vergleichsgruppe ohne praeopera-

tive FNP: Sie fanden identische Ergebnisse bei den Überlebensraten beider Gruppen (zitiert nach ENGZELL et al. [42]). Der Wissenschaftliche Beirat der BUNDESÄRZTEKAMMER [20] hat sich eingehend mit der Frage einer Metastasenförderung durch Biopsie befaßt und stellt fest, daß bei SD-Malignomen "eine Metastasierung durch Feinnadelbiopsie bisher von keiner Seite beschrieben oder vermutet worden ist". Grundsätzlich ist zu bedenken, daß eine Metastasierung von zahlreichen Faktoren, insbesondere den noch weitgehend unbekannten Wechselwirkungen zwischen Tumorzellen und Wirtsgewebe (zytotoxische Faktoren, immunologische Reaktionen etc.), abhängig ist (GRUNDMANN [70], STRÄUBLI [234]). Die Ausschwemmung von Tumorzellen aus dem Primärherd kommt wesentlich häufiger vor als das erfolgreiche Angehen von Metastasen in einem anderen Organ [70].

2. Vorteile der SD-FNP aufgrund ihrer hohen zytodiagnostischen Aussagekraft

In den vorigen Kapiteln (F.I. und II.) wurde dargestellt, daß die SD-Punktionszytologie in erfahrenen Händen eine hohe diagnostische Treffsicherheit sowie gute Selektionskraft besitzt.

Zur Frühdiagnose von SD-Malignomen: Eine echte, d.h. aussagekräftige Frühdiagnose war vor dem routinemäßigen Einsatz der FNP nicht möglich. Entsprechend stellte KLEIN [126] - unter Würdigung aller diagnostischer Mittel, durch die man eine Frühdiagnose von SD-Malignomen zu erreichen versuchte - noch im Jahre 1967 resignierend fest, daß eine Frühdiagnose von SD-Malignomen derzeitig und voraussichtlich auch zukünftig nicht möglich sein werde. KEMINGER [115] resümierte noch im Jahre 1971, daß es bisher keine verläßliche Methode zur Frühdiagnose maligner

SD-Tumoren gäbe (ohne FNP-Einsatz). Dabei bezog er sich auf eigene Untersuchungsergebnisse, wonach nur noch ein Drittel der zwischen 1950 und 1969 operierten SD-Malignome (n_{ges} = 497) radikal zu entfernen war. HEINZE und SCHINEIS [90] zufolge konnten nur 12 % der zwischen 1960 und 1972 diagnostizierten SD-Malignome (ohne FNP, n_{ges} = 305) im Frühstadium (T_{1-2} N_0 M_0) operiert werden, 88 % wiesen ein fortgeschrittenes, prognostisch ungünstiges Tumorstadium auf. In derselben Klinik (Universität München) legte man jedoch bereits im Jahre 1972 erste FNP-Ergebnisse kalter SD-Knoten vor, und die Bedeutung dieser Methode für die Frühdiagnostik von SD-Malignomen wurde interdisziplinär anerkannt (HEINZE et al. [89], JUNGINGER et al. [110]).

WOOLNER et al. [262] veröffentlichtenim Jahre 1961 eine Klassifikation der SD-Malignome, die ihren morphologischen und biologischen Charakteristika Rechnung trägt und im Jahre 1974 von der WHO im wesentlichen übernommen wurde (HEDINGER [82]). In dieser Studie wird auch die Aussagekraft der praeoperativen SD-Diagnostik (ohne FNP-Einsatz) überprüft und festgestellt, daß von den "intrathyreoidalen" SD-Karzinomen (Ausbreitung auf die Drüse beschränkt) im Falle der papillären Karzinome (n_{intra} = 272) lediglich 32 %, bei den follikulären Karzinomen (n_{intra} = 80) sogar nur 8 % klinisch als malignitätsverdächtig eingestuft worden waren. Hierbei ist hervorzuheben, daß es sich um Tumoren mit einem Durchschnittsdiameter von 3,8 cm (papilläres Karzinom) bzw. 4,7 cm (follikuläres Karzinom) handelte; Tumoren unter 1,5 cm Durchmesser wurden als okkulte Karzinome in einer gesonderten Rubrik aufgeführt. Die intrathyreoidalen Formen besaßen in jeder der beiden Karzinomgruppen einen Anteil von mehr als 50 %. Von den medullären SD-Karzinomen hielt man 44 % (23 von 52 Fällen),von den anaplastischen Karzinomen 74 % (96 von 130 Fällen) klinisch

für malignitätsverdächtig. Die "erfolgsreichere" praeoperative Diagnostik dieser beiden Karzinomtypen ist jedoch auf eine hohe Inzidenz von Lymphknotenmetastasen (medulläres Karzinom) bzw. auf klinische Spätsymptome infolge extrathyreoidaler Invasion (anaplastisches Karzinom) zurückzuführen. - Die Ergebnisse von WOOLNER et al. belegen, daß es klinisch ohne routinemäßigen Einsatz der Feinnadelpunktion nicht gelingt, SD-Malignome im Frühstadium zu diagnostizieren.
Weiterhin ermittelten WOOLNER et al. [262, 263], daß die zum Diagnosezeitpunkt intrathyreoidal lokalisierten SD-Karzinome eine wesentlich bessere Prognose quoad vitam aufwiesen als die extrathyreoidalen Formen. Diese Erkenntnis wird allgemein bestätigt [65, 90, 129, 139, 155, 167]. Differenzierte SD-Karzinome wachsen in der Regel so langsam, daß eine Diagnose im prognostisch günstigen Frühstadium durchaus möglich ist (MEISSNER et al. [166], WOOLNER [263]).
Bereits im Jahre 1954 vertrat SLOAN [212] die Ansicht, daß sich SD-Karzinome niedrigen Malignitätsgrades mit zunehmendem Lebensalter in hochgradig maligne SD-Karzinome umwandeln können ("concept of increasing malignancy"). Die Transformation differenzierter SD-Karzinome in anaplastische Karzinome ist in der Folgezeit wiederholt beschrieben worden (IBANEZ et al. [103], RUSSELL et al. [198], SELZER et al. [210]). Verschiedene Autoren [19, 103, 138, 140, 198, 210] bestätigen SLOANs Transformationskonzept. IBANEZ et al. [103] gehen sogar davon aus, daß sich spindel- und riesenzellige anaplastische SD-Karzinome grundsätzlich aus differenzierten SD-Karzinomen entwickeln. SELZER et al. [210] halten zumindest bei einigen Fällen eine Transformation für gesichert. Demnach kann die frühzeitige Diagnose des prognostisch günstigeren Karzinomtyps den Übergang in eine hochmaligne Form verhindern.

Die Dringlichkeit einer Frühdiagnose von SD-Malignomen war also offenkundig - es mußte jedoch eine zuverlässige Methode zur Erreichung dieses Ziels gefunden werden.
Vor allem in den 60er und 70er Jahren hielten insbesondere chirurgische Autoren (BERKHOFF et al. [10], KRASEMANN [136], PÖRTENER et al. [185], REIFFERSCHEID [188], ZUKSCHWERDT et al. [268]) die absolute Operationsindikation des kalten SD-Knotens für das wirksamste Mittel zur Früherkennung von SD-Malignomen. Diese Strategie ist jedoch schon aufgrund der großen Anzahl kalter SD-Knoten nicht konsequent durchzuführen. Weiterhin würde die zu erwartende Anzahl chirurgischer und anästhetischer Komplikationen den Wert einer bei wenigen Patienten erreichten Frühdiagnostik stark relativieren. Ferner müßte die absolute Operationsindikation auch auf unregelmäßig speichernde SD-Knoten ausgedehnt werden, weil gerade sie für das SD-Malignomfrühstadium charakteristisch sind (WUTTKE et al. [264]). KOKOSCHKA et al. [132] haben nachgewiesen, daß die Jodspeicherkapazität differenzierter SD-Karzinome (T_{1-2} N_0 M_0) im Frühstadium noch bis zu 48 % der 100 %ig speichernden normalen Schilddrüse betragen kann. - Dagegen gewährleistet die SD-Punktionszytologie die Früherkennung von SD-Malignomen risikolos und unter denkbar geringem Aufwand, wenn jeder im SD-Bereich erhobene Tastbefund szintigraphisch überprüft und bei auffälligem Speicherverhalten punktionszytologisch abgeklärt wird [36, 39, 57, 60, 109, 128, 230, 267].

Zur Wahl der Therapieform: Häufig läßt sich mit der Aspirationsbiopsie nicht nur die Knotendignität, sondern auch die spezifische morphologische Ursache des Speicherdefekts bestimmen. Der geübte Zytopathologie kann regressive, pseudozystische, entzündliche und maligne SD-Erkrankungen sicher differenzieren, wodurch die Wahl der Therapieform - unter Würdigung aller anderen klinischen und labortechnischen Daten - wesentlich erleichtert wird.

Diagnostiziert man eine blande (euthyreote, nicht entzündliche) Struma, so ist prinzipiell eine medikamentöse Therapie mit synthetischen SD-Hormonen indiziert (HORSTER [101], LAUBE [145]). HORSTER [101] konnte auf diese Weise bei 91 % der diffusen Strumen ihre Rückbildung erreichen. Bei den als benigne erkannten Knotenstrumen wurde zumindest ein weiteres Strumawachstum unter Hormontherapie verhindert und die Zahl der Operationsindikationen gesenkt. Nach FREYSCHMIDT [55a] konnte bei hormonbehandelten Knotenstrumapatienten (n = 235) in 50 % der Fälle eine Kropfverkleinerung und bei 30 % ein Stillstand des Kropfwachstums erreicht werden. Eine medikamentöse Rückbildung der blanden Struma ist um so erfolgreicher, je früher die Diagnose gestellt und eine Therapie eingeleitet wird [101, 145]. Die SD-Punktionszytologie gewährleistet die Frühdiagnose blander Strumen und ist hervorragend für die Kontrolle einer eingeleiteten Hormontherapie geeignet.

Benigne SD-Pseudozysten lassen sich punktionszytologisch zuverlässig diagnostizieren; häufig sind sie die banale Ursache eines kalten SD-Knotens, ihre konservative Behandlung ist also wünschenswert. GALVAN et al. [63] empfehlen, mit Hilfe der FNP die Entleerung der Pseudozyste zu versuchen und bei erneuter Füllung bis zu vier weitere Entleerungsversuche vorzunehmen; in der vierten Sitzung sollte eine sklerosierende Lösung (z.B. alkoholische Jodtinktur) in die entleerte Zyste injiziert werden, um durch Fibrosierung der Zystenwand ihre Sekretions- und Resorptionsaktivität zu unterbinden. CRILE (1966 u. 1973) und SICCA (1969) erreichten bei allen derartig behandelten Zysten (n = 99) - unter gleichzeitiger Gabe von SD-Hormonen zur Ruhigstellung der Schilddrüse - eine dauerhafte Rückbildung (zitiert nach [63]). Die SD-FNP kann also auch bei SD-Pseudozysten einen entscheidenden diagnostischen wie therapeutischen Beitrag leisten.

Die entzündlichen SD-Erkrankungen lassen sich mit der Feinnadelbiopsie sicher diagnostizieren und differenzieren [38, 40, 128, 134, 181], sie erleichtert daher die Wahl der richtigen Medikation erheblich.

Für die Operationsplanung des Chirurgen kann ein malignitätsverdächtiger Zytobefund sehr wertvoll sein (HEINZE et al. [91], SPELSBERG et al. [227]). Die Kenntnis des Malignomtyps ermöglicht eine differenzierte praeoperative Diskussion. So sind z.B. für das maligne SD-Lymphom und das kleinzellige anaplastische SD-Karzinom ausschließlich Bestrahlung und Chemotherapie die Mittel der Wahl (LÖWHAGEN et al. [159]). Das zytologisch erkannte riesenzellige anaplastische SD-Karzinom sollte praeoperativ bestrahlt und zytostatisch behandelt werden (LÖWHAGEN et al. [159a]). Weist die Feinnadelbiopsie eine schilddrüsenfremde Metastase nach, bleibt dem Patienten eine SD-Operation erspart - bei bisher unbekanntem Primärtumor kann eine gezielte Diagnostik einsetzen.
Rezidivstrumen besitzen ein erhöhtes Operationsrisiko. Die Letalitätsrate sowie die Raten der Rekurrensläsionen und postoperativen Tetanien sind gegenüber denen erstoperierter Strumapatienten deutlich erhöht (FLORACK et al. [47], STEINER et al. [231]). Durch Einsatz der FNP kann die Operationsindikation für Rezidivstrumapatienten entsprechend zurückhaltend gestellt werden.

Bei Risikopatienten kann das Punktionsresultat die Therapiewahl erleichtern (BÖRNER [14], KIRSTAEDTER [121]).

Zu den ökonomischen und ideellen Vorteilen: Die bisher erörterten Vorzüge der SD-Punktionszytologie beinhalten in ihrer Konsequenz entscheidende ökonomische und ideelle Vorteile. Die hohe Selektionskraft der SD-Punktionszytologie (s. S. 155) ermöglicht eine erhebliche Senkung der Anzahl diagnostisch-prophylaktischer Schilddrüsen-

operationen. Den Strumapatienten mit negativen klinisch-zytologischen Befunden (ca. 85 % der punktierten Fälle) bleiben Krankenhausaufenthalt sowie Operation und Komplikationsrisiken erspart. Andere aufwendige und z.T. risikoreiche Untersuchungen können vermieden werden. Der routinemäßige Einsatz der SD-Feinnadelbiopsie senkt also die materiellen und ideellen Aufwendungen der Schilddrüsendiagnostik und -therapie erheblich.

Zur Ergänzung und Kontrolle der SD-Histodiagnostik:
Lange Zeit hat man die Aussagekraft der SD-Schnellschnittdiagnostik höher eingeschätzt als die der SD-Punktionszytologie. Die "Altmeister der Pathologie" (LENNERT [149]) betrieben Tumordiagnostik ausschließlich am histologischen Präparat, weil sie den Nachweis invasiv-destruktiven Wachstums allein für dignitätsentscheidend hielten [149]. Dieses "Dogma" [149] gilt im Bereich der SD-Zytologie jedoch nur für die onkozytären und hochdifferenzierten follikulären Karzinome - alle anderen SD-Malignomtypen weisen zelluläre und strukturelle Merkmale auf, die eine punktionszytologische Dignitätsbestimmung gewährleisten (DROESE [33]).
Die Aussagekraft b e i d e r Methoden ist von der Wahl des Entnahmeortes abhängig. Auch bei Biopsien für die Schnellschnittdiagnostik besteht die Gefahr der Entnahme nicht repräsentativen Materials. SD-Karzinome sind makroskopisch oft nicht von benachbarten benignen Prozessen zu unterscheiden (MEISSNER [167]). Folglich kann es für den Chirurgen schwierig sein, den malignen Bereich einer Knotenstruma optisch-palpatorisch zu erkennen und einer Schnellschnittdiagnostik zuzuführen. Relativ häufig trifft der Chirurg auf Schilddrüsen, die einen unauffälligen makroskopischen Aspekt besitzen und erst in den postoperativ angefertigten Stufenschnitten ein Malignom erkennen lassen (SPELSBERG et al. [227]). - Aber auch bei der histologischen Beurteilung des Schnellschnittbiopsates können erhebliche Dignitätsprobleme auf-

treten. So ist der Nachweis von Invasionszeichen bei onkozytären und hochdifferenzierten follikulären Karzinomen das einzige differentialdiagnostische Kriterium gegenüber ihren benignen Pendants. Nach LÖHRS [155] war die Dignitätsdiagnose bei 21 % der differenzierten, meist follikulären, SD-Karzinome (n = 77) durch einmalige Schnellschnittuntersuchung nicht eindeutig zu stellen. Malignomverdacht erwecken können papillenartige Formationen in Knotenstrumen oder in diffusen Strumen (HEDINGER [82]), Thyreozyten- oder Onkozytenproliferate in Hashimoto-Strumen oder Knotenstrumen sowie pseudokarzinomatöse Veränderungen unter Gabe antithyreoidaler Substanzen (Thyreostatika, Radiojod) (SCHAUER et al. [203]). KRACHT [133] betont, daß bei gutartigen SD-Veränderungen Malignität zu häufig diagnostiziert wird. LIETZ [152b] stuft die Aussagekraft der SD-Schnellschnittdiagnostik nicht höher ein als die eines erfahrenen Punktionszytologen. Dieselbe Auffassung vertreten DROESE [34] und KIRSTAEDTER [124]. Nach DROESE [34] gelingt die zelluläre Differenzierung von SD-Malignomen zytodiagnostisch sogar besser als schnellschnittdiagnostisch. Dies verwundert nicht, weil die SD-Malignome - mit Ausnahme der onkozytären und hochdifferenzierten follikulären Karzinome - über spezifische zelluläre Charakteristika verfügen, die z.T. nur im Punktatausstrich sichtbar werden (vgl. Kap. B.II.). Beispielsweise erkannte man zytodiagnostisch ein malignes Lymphom (SMEJKAL et al. [215]), ein medulläres Karzinom (SÖDERSTRÖM et al. [223]), einen APUD-Zell-Tumor vom Karzinoidtyp (DROESE [34]), ein papilläres Karzinom mit entzündlicher Reaktion [34], drei okkulte SD-Karzinome (FINSTERER [45]), während histodiagnostisch in allen Fällen falsch negativ befundet oder der Malignomtyp verkannt wurde.

Der Informationsgehalt eines malignitätsverdächtigen Zytobefundes kann also der intra- und postoperativen Histo-

diagnostik wertvolle Dienste leisten. Es erscheint empfehlenswert, die *Feinnadelaspiration auch intraoperativ* einzusetzen, da mehrstellige Punktionen in jeweils mehreren Ebenen möglich sind und zusätzliche diagnostische Informationen gewonnen werden können.

IV. Nachteile, Fehlerquellen der SD-FNP

Vergleicht man die punktionszytologische und histologische Methode, so ergibt sich als wesentlicher Unterschied, daß die Punktionszytologie nur einzelne Zellen und Zellverbände ohne Wiedergabe ihres Kontextes darstellen kann. Der Punktionszytologie muß anhand seiner zyto- u n d histologischen Erfahrungen versuchen, die Befunddaten des Punktates der zugrunde liegenden histologischen Entität zuzuordnen. Der Verlust des zellulären Umfeldes ist kein entscheidender Nachteil der Methode, da bei einwandfreier Punktionstechnik die zellulären und strukturellen Merkmale des Punktatbildes ausreichen, um Dignität und in der Regel auch histologische Entität des punktierten Bezirkes aus dem Zellbild ablesen zu können. Dieser "Brückenschlag" zur Histodiagnostik gelingt nicht bei onkozytären und einigen follikulären SD-Tumoren sowie bei benignen SD-Erkrankungen, deren Punktate malignomähnliche Zellveränderungen und/oder Strukturumwandlungen enthalten. Folglich muß mit einem gewissen Prozentsatz dignitätsunklarer und falsch positiver Zytodiagnosen gerechnet werden, der jedoch bei einwandfreier Punktionstechnik und hohem zytodiagnostischen Niveau kaum mehr als 5 - 10% der gesamten Punktionsdiagnosen ausmacht (vgl. Tab. 21, S. 157).

Die geringe Menge des Punktatmaterials beeinträchtigt den Wert der Methode nicht, weil man das SD-Knotengewebe durch die fächerförmige Nadelführung sowie die Möglichkeit mehrstelliger Punktionen *dreidimensional und multifokal* erfaßt. Auf diese Weise gewonnene Ausstriche können die Morphologie größerer Knotenbereiche reflektieren, als es ein für die Schnellschnittdiagnostik entnommenes Biopsat vermag.

Die SD-Punktionszytologie besitzt keine grundsätzlichen Nachteile, sondern birgt einige Gefahrenquellen in sich, die beachtet und beherrscht werden müssen, um Fehldiagnosen zu vermeiden und den Wert der Methode nicht zu gefährden. Die Abb. 25 (S. 171) gibt die wichtigsten *Fehlerquellen der SD-FNP* wieder. Sie sind im punktionstechnischen und zytodiagnostischen Bereich der Methode zu suchen. Hiermit ist bereits angedeutet, daß eine Fehlervermeidung besonders erfolgreich ist, wenn b e i d e Bereiche in der Hand eines erfahrenen Zytologen liegen.

Abb. 25: Fehlerquellen der SD-Punktionszytologie (modifiziert nach WOHLENBERG [259])

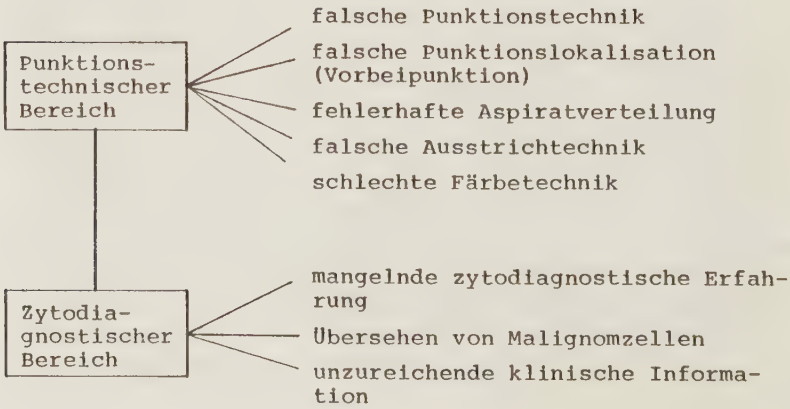

1. Fehlerquellen im punktionstechnischen Bereich

Als Arbeitsgänge umfaßt er den Punktionsvorgang sowie die Präparatherstellung mit jeweils spezifischen Fehlerquellen.

Punktionsvorgang: Hier ist eine falsche Punktionstechnik, die blutreiche, aber zellarme Punktate erbringt, eine der Hauptfehlerquellen. Dauert nämlich die Aspirationsphase länger als zwei Sekunden (ZAMBELIS et al. [266]), erhält man leicht ein blutreiches Punktat. Ein repräsentatives Aspirat gewinnt man nur, wenn man die Punktionsnadel mindestens drei- bis fünfmal (DROESE [37]) vor- und zurückbewegt und dabei fächerförmig führt. Der Punkteur sollte blutreiche und zellarme Punktate verwerfen (SCHENK [204]). Zellreiche Punktate erkennt man an ihrer rahmigen Konsistenz (DROESE et al. [30]). Die Qualität des Aspirates sollte man also kritisch überprüfen und die Punktion im Zweifelsfall wiederholen. Der Zytodiagnostiker schützt sich vor falsch negativen Diagnosen, wenn er unergiebige zellarme Punktate zurückweist (KINI et al. [119]). Derartige Ausstriche sicher zu eliminieren, setzt eine längere zytodiagnostische Erfahrung voraus [119]. Es liegt auch im Interesse des punktierenden Arztes, daß kritische Kontrolle die Qualität seiner Punktate verbessert. Eine problemlose Wiederholung der Punktion kann erfolgen, wenn der Ausstrich noch in Gegenwart des Patienten mikroskopisch überprüft wird (GALVAN [62]).

Vorbeipunktionen bilden eine weitere Gefahrenquelle beim Punktionsvorgang. Sie stellen nach eigenen Ermittlungen die zweithäufigste Ursache der falsch negativen Zytodiagnosen dar (vgl. Kap. F.I.2., S. 149 ff.). Eine Punktion ist nur sinnvoll, wenn sie gezielt vorgenommen wird (DROESE [37]). Beste Voraussetzung für eine erfolgreiche Punktion bietet ein mit dem Tastbefund korrelierender szintigraphischer Befund. Der Tastbefund soll-

te mit Hilfe eines Lichtvisiers auf das Szintigramm übertragen werden. Bei kalten Bezirken o h n e Tastbefund konnten DROESE et al. [30] fast ausschließlich lediglich Blut aspirieren. FRIEDMAN et al. [56] empfehlen, jeden SD-Knoten an zwei verschiedenen Stellen zu punktieren, um einerseits morphologische Variationen innerhalb eines Knotens sicherer zu erfassen, andererseits bei kleinen SD-Knoten (1 - 2 cm Durchmesser) die Treffsicherheit zu erhöhen. Dieselbe Strategie wurde bereits bei der Diskussion der eigenen Punktionsergebnisse aus pseudozystischen, entzündlichen und malignen Bezirken empfohlen. Eine Vorbeipunktion ist jedoch nicht immer Schuld des Punkteurs. So können Strumaknoten von weniger als 1 cm Durchmesser in der Regel weder palpiert (PFANNENSTIEL [182]) noch mit dem konventionellen rectilinearen Scanner dargestellt werden (MILLER et al. [169], NELSON et al. [174]). Ihre Morphologie ist punktionszytologisch nur zufällig aufzudecken (JUNGINGER et al. [112]). Bei 1 - 2 cm durchmessenden SD-Knoten kann zuweilen der Tastbefund, häufiger jedoch das konventionelle Szintigramm, negativ ausfallen [174], wodurch die genaue Punktionslokalisation erschwert wird. Ferner ermittelten MILLER et al. [169] und CHARKES [21], daß hypofunktionelle SD-Knoten im konventionellen Szintigramm "pseudowarm" erscheinen können, wenn sie von normal speicherndem SD-Gewebe über- oder unterlagert werden. Die wahre Aktivitätsdarstellung dieser Knoten gelingt also nicht. Folglich kann es für den Punkteur schwierig sein, die Tiefenlage derartiger SD-Knoten richtig einzuschätzen. Der rectilineare Scanner kann also weder kleinere (unter 2 cm Durchmesser) noch ungünstig gelegene kalte Knoten zuverlässig darstellen, so daß ein Teil der Vorbeipunktionen szintigraphisch-technisch bedingt ist.

Gegenüber der konventionellen anterior-posterioren Szintigraphie besitzt die sich zunehmend durchsetzende *Gammakameraszintigraphie* ein wesentlich besseres szintigra-

phisches Auflösungsvermögen [3, 4, 11, 93, 113, 163, 174, 190, 194] sowie die Möglichkeit, durch schräge oder seitliche Aufnahmetechnik ungünstig gelegene hypofunktionelle SD-Knoten sichtbar werden zu lassen (BLUM et al. [11], HERMANN et al. [93], KARELITZ et al. [113], DOS REMEDIOS et al. [194], RYO et al. [200]). Mit dieser verbesserten Lokalisationsdiagnostik hypofunktioneller SD-Knoten dürfte die Anzahl szintigraphisch bedingter Fehlpunktionen kaum mehr ins Gewicht fallen.
In multinodösen Strumen sollte jeder kalte Knoten punktiert werden, um maligne Knoten nicht zu übersehen (vgl. Fälle Nr. 81/83). Große multinodöse Strumen sind aus punktionstechnischen Gründen meist nicht befriedigend abzuklären (GALVAN [62], HEINRICH et al. [88]), daher empfiehlt GALVAN [62] ihre Operation.

Präparatherstellung: Die bei der Präparatherstellung möglichen Fehlleistungen sind aus Abb. 25 (S. 171) ersichtlich. Ein Aspirat muß großzügig auf zahlreiche Objektträger verteilt werden, um dünne kleinflächige Ausstriche herstellen zu können. Zu dick ausgestrichene Präparate können artifizielle Zellüberlagerungen enthalten, die entweder nicht beurteilbar sind oder falschen Malignitätsverdacht erwecken. Sie sollten ebenso verworfen werden wie über- oder unterfärbte Präparate.

2. Fehlerquellen im zytodiagnostischen Bereich

Mangelnde zytodiagnostische Erfahrung: Fehlinterpretationen von Punktatausstrichen sind nach eigenen Ermittlungen die häufigste Ursache der zytologischen Fehldiagnosen (vgl. Tab. 19, S.150 u. Tab. 20, S. 154). Während die praktische Durchführung der Feinnadelpunktion durch ihre Einfachheit besticht, ist der Punktatausstrich meist schwieriger zu beurteilen als ein histologisches Schnitt-

präparat (LENNERT [149], TAO et al. [235]), weil "die punktionsmorphologischen Unterschiede meist geringer und die Kriterien entsprechend feiner sind" [49]. Die punktionszytologische Diagnostik gehört also in die Hand eines Fachmannes, der auch über solide histomorphologische Kenntnisse verfügen muß [149].
Erhebliche zytodiagnostische Erfahrungen sind erforderlich, um z.B. regressiv veränderte, entzündlich-reaktive oder proliferierende Thyreozyten nicht mit Malignomzellen zu verwechseln und - umgekehrt - maligne Thyreozyten nicht für diese benignen Formen zu halten. Gleiches gilt für die Erkennung der - z.T. diskreten - zellulären und/oder strukturellen Merkmale follikulärer und papillärer SD-Karzinome sowie für die Entscheidung, ob eine follikuläre bzw. onkozytäre Proliferation bereits vorliegt. TAO [235] empfiehlt, punktionstechnische und -diagnostische Erfahrungen zunächst am Operationspräparat zu sammeln und das histologische Korrelat zur Kontrolle der zytologischen Diagnose einzusetzen. Feinnadelpunktion und Punktatbeurteilung anhand von unfixierten Probeexzisionen der Mamma erbrachten einen guten Lerneffekt (SCHÖLL et al. [207]).
Bei klinisch malignitätsverdächtigem Strumaknoten darf ein negativer zytologischer Befund nicht von einer Strumaoperation abhalten (GALVAN [62], PEDIO et al. [180]) (vgl. Fall Nr. 84, S.109).

Unzureichende klinische Information: Bestimmte anamnestische, klinische und labortechnische Fakten können in kausaler Beziehung zum zugehörigen punktionszytologischen Bild stehen. Liegen Punktion und diagnostische Auswertung in verschiedenen Händen, besteht die Gefahr, daß unzureichende Angaben aus dem klinischen Bereich die zytodiagnostische Arbeit erschweren. Dies ist vermeidbar, wenn der Punkteur die für den Zytologen wichtigen Informationen auf einem entsprechend vorgedruckten

Auftragsschein vermerkt (SCHMIDT et al. [206]).
Ein *klinischer Malignomverdacht* sollte dem Diagnostiker mitgeteilt werden, um die Ausstrichbilder einer besonders kritischen Begutachtung zu unterziehen.
Die Kenntnis eines *klinischen Thyreoiditis-Verdachtes* erleichtert unter Umständen die Interpretation des Zellbildes.
Der *Funktionszustand* der Schilddrüse (euthyreot - hypothyreot - hyperthyreot) kann das Punktionsbild beeinflussen: Punktate euthyreoter Strumen enthalten in der Regel seltener und weniger thyreotrop stimulierte Thyreozyten als Aspirate hyperthyreoter Strumen (Basedow-Struma, basedowifizierte Struma, toxisches Adenom) (HAUPTMANN et al. [73]). Bei hypothyreoten Strumen aufgrund kongenitaler Hormonsynthesestörungen aspiriert man maximal thyreotrop stimulierte Thyreozytenverbände mit extremer Anisokaryose und polymorphen Riesenkernen, die man ohne Kenntnis der klinischen Diagnose als Malignomzellen mißdeuten kann (DROESE [37]). Ähnliche Zellbilder kann eine bei Hyperthyreose durchgeführte *thyreostatische Behandlung* hervorrufen: die Thyreostatika blockieren die Hormonsynthese, wodurch über eine vermehrte TSH-Ausschüttung adenomartige Epithelproliferate entstehen, die mikrofollikulär, solide oder papillär strukturiert sind und große hyperchromatische Zellkerne besitzen (s. S. 40).
Eine *Radiojodtherapie* induziert unspezifische Zellveränderungen: In den ersten drei Behandlungsmonaten enthalten die Aspirate stark regressiv veränderte Thyreozyten; im dritten bis zwölften Monat können einzelne Riesenthyreozyten mit atypischen Riesenkernen aspiriert werden, die gegen Histiozyten und Zellen eines undifferenzierten SD-Karzinoms abzugrenzen sind (DROESE et al. [28]).

Vorausgegangene SD-Operationen sind mitzuteilen, weil die postoperative Hormonmedikation zur Substitution und Rezidivprophylaxe relativ häufig unzureichend ist (FLORACK et al. [47]), so daß die punktierte Restschilddrüse unter einer hohen thyreotropen Stimulation stehen kann (HEINZE et al. [91]). Das Punktionsbild kann die entsprechenden morphologischen Merkmale aufweisen. Rezidivstrumen t r o t z ausreichender Suppressionstherapie sind malignomverdächtig (HEINZE [92]); der Zytodiagnostiker sollte entsprechend informiert werden.

ZUSAMMENFASSUNG

1. Anhand von zytologisch-histologischen Vergleichen wird die *Aussagekraft der Feinnadelpunktion* überprüft.

2. Das *Untersuchungsmaterial* besteht aus den punktionszytologischen und den korrelierenden histopathologischen Befundberichten und Diagnosen von 84 Knotenstruma-Fällen des Pathologischen Instituts des Klinikum Charlottenburg (Leitung: Prof. Dr. med. S. BLÜMCKE) aus den Jahren 1975 bis 1977.

3. *Arbeitsmethodisch* wird von der Histopathologie der punktierten Strumaknoten ausgegangen. Dabei werden histodiagnostische Gruppen nach Kriterien erstellt, die histopathologisch relevant und punktionszytologisch reflektierbar sind.
   Die zytologischen Ergebnisse jeder histodiagnostischen Gruppe werden herausgearbeitet und mit entsprechenden Literaturangaben verglichen.

4. Als *Untersuchungsergebnisse* sind zu nennen:
   a) Die Dignität von benignen Strumaknoten mit mäßig- bis mittelgradigen histopathologischen Veränderungen (42 der 84 Fälle) wird zytologisch zuverlässig erfaßt. Hierzu zählen makro- oder gemischtfollikuläre Strumaknoten mit gering- bis mittelgradig regressiven Umwandlungen sowie pseudozystisch degenerierte Strumaknoten.

   b) Benigne Strumaknoten mit vielfältigen bzw. komplizierten histopathologischen Veränderungen (36 der 84 Fälle) liefern häufig entsprechend vieldeutige Punktatbilder, deren Dignitätsbestimmung schwierig oder nicht möglich ist (zytodiagnostische Gruppe III, 20 der 36 Fälle); derartige Knoten haben auch die falsch positiven Zytodiagnosen (n = 2) bedingt. Histodiagnostisch handelt es sich um Strumaknoten mit ausgeprägt-

ten regressiven Umwandlungen, mikrofollikulär aufgebaute Knoten, Strumaknoten mit nicht-follikulärer Proliferationstendenz, Hashimoto-Knoten, atypische Adenome sowie um onkozytäre Adenome bzw. Strumaknoten mit onkozytären Metaplasiebezirken.

c) Maligne Strumaknoten (6 der 84 Fälle): Die Malignität von 3 follikulären und 3 papillären Schilddrüsenkarzinomen erkannte man in 1 Punktionsfall (zytodiagnostische Gruppe IV) - in 4 Fällen schloß man Malignität nicht aus (zytodiagnostische Gruppe III) - 1 Punktionsfall wertete man praeoperativ falsch negativ, entdeckte jedoch bei postoperativer Durchmusterung malignitätsverdächtige Zellen.

d) Es wird nachgewiesen, daß nicht-follikuläre Thyreozytenformationen in den Gruppe-III-Punktaten der differenzierten Karzinome wesentlich häufiger vertreten sind als in den Gruppe-III-Punktaten der benignen Strumaknoten.
Der zytodiagnostische Nachweis *nicht-follikulärer* Thyreozytenstrukturen sollte als *Malignitätshinweis* gewertet werden.

5. Zur *diagnostischen Treffsicherheit* der SD-Punktionszytologie (unter Auswertung von Literaturangaben): Eindeutig erkannte man die Dignität bei durchschnittlich 86,4 % der benignen Strumaknoten ($n_{ben.}$ = 6.321) und bei durchschnittlich 72,7 % der malignen Strumaknoten (n_{mal} = 1.408). Es fanden sich durchschnittlich 14,6 % falsch negative, 10,7 % falsch verdächtige und 2,9 % falsch positive Punktionsdiagnosen. Ursache der falsch negativen Diagnosen waren zu 73 % Fehlinterpretationen der Ausstriche und zu 27% Vorbeipunktionen. Die falsch verdächtigen und falsch positiven Diagnosen wurden hauptsächlich durch onkozytäre Metaplasie, starke Regression, mikrofollikuläre Proliferation oder Thyreoiditis Hashimoto hervorgerufen.

6. Die SD-Punktionszytologie besitzt in erfahrenen Händen eine hohe diagnostische Treffsicherheit und Selektionskraft. Sie ist zur Frühdiagnostik von SD-Malignomen geeignet. Sie ermöglicht eine differenzierte Therapie der Struma nodosa.

7. Als wesentliche Voraussetzungen für eine aussagekräftige, leistungsfähige SD-Punktionsdiagnostik wurden erkannt:

   - eine einwandfreie Beherrschung der Punktionstechnik,
   - umfangreiche Kenntnisse auf dem Gebiet der Zyto- u n d Histopathologie der Schilddrüse,
   - *mehr*stellige Punktionen *jedes* Strumaknotens.

LITERATURVERZEICHNIS

[1] AKTAR, M., M.A. ALI, E. OWEN: Application of electron microscopy in the interpretation of fine-needle aspiration biopsies. Cancer (Philad.) 48: 2458 (1981).

[1a] ALBERTINI, A. von: Histologische Geschwulstdiagnostik. S. 343. Springer, Berlin - Heidelberg - New York 1974.

[2] ALBORES-SAAVEDRA, J., M. ALTAMIRANO-DIMAS, B. ALCORTA-ANGUIZOLA, M. SMITH: Fine structure of human papillary thyroid carcinoma. Cancer (Philad.) 28: 763 (1971).

[3] ALDERSON, P.O., H.W. SUMNER, B.A. SIEGEL: The single palpable thyroid nodule: evaluation by ^{99m}Tc-pertechnetate imaging. Cancer (Philad.) 37: 258 (1976).

[4] ARNOLD, J.E., S. PINSKY, U.Y. RYO, L. FROHMANN et al.: ^{99m}Tc-pertechnetate thyroid scintigraphy in patients predisposed to thyroid neoplasms by prior radiotherapy to the head and neck. Radiology 115: 653 (1975).

[5] ATAY, Z., W. LANG, A. GEORGII: Die Klassifikation der Schilddrüsencarcinome durch die Cytologie. Verh. dtsch. Ges. Path. 61: 376 (1977).

[6] BARGMANN, W.: Histologie und Mikroskopische Anatomie des Menschen. S. 350. Thieme, Stuttgart 1977.

[7] BASTENIE, P.A., A.M. ERMANS: Thyroiditis and Thyroid Function. Pergamon, Oxford (1972).

[8] BAYER-PIETSCH, E.: Diskussionsbeitrag. In: WEINHEIMER, B., I. JUNG, B. GLOEBEL (Hrsg.): Schilddrüse 1977. S. 189. Thieme, Stuttgart 1978.

[9] BERCHTHOLD, R., P.-A. GRÉTILLAT, M.P. KÖNIG, E. PEDRINIS et al.: Die Bedeutung des sogenannten kalten Knotens in der Kropfchirurgie. Schweiz. med. Wschr. 104: 449 (1974).

[10] BERKHOFF, M., E. UNGEHEUER: Muß der kalte Knoten weiterhin als absolute Operationsindikation gelten? Chirurg 50: 222 (1979).

[10a] BLOCK, M.A., J.M. MILLER, S.R. KINI: The potential impact of needle biopsy on surgery for thyroid nodules. World J. Surg. 4: 737 (1980).

[11] BLUM, M., A.B. GOLDMAN: Improved diagnosis of "nondelineated" thyroid nodules by oblique scintillation scanning and echography. J. nucl. Med. 16: 713 (1975).

[12] BÖCKER, W.: Morphologie der Funktionsstörungen der Schilddrüse. Verh. dtsch. Ges. Path. 61: 162 (1977).

[13] BÖRNER, W., M. LAUTSCH, E. MOLL, W. ROMEN: Die diagnostische Bedeutung des "kalten Knotens" im Schilddrüsenszintigramm. Med. Welt 17: 892 (1965).

[14] BÖRNER, W.: Die Altersveränderungen und -krankheiten der Schilddrüse. akt. geront. 6: 69 (1976).

[15] BÖRNER, W.: Methoden zur Diagnostik des Solitärknotens der Schilddrüse. Med. Welt 27: 1611 (1976).

[16] BÖRNER, W., D. EMRICH, F.A. HORSTER, E. KLEIN, P. PFANNENSTIEL, D. REINWEIN: Diagnostik und Therapie des Solitärknotens der Schilddrüse. Arbeitstagung der Sektion Schilddrüse der Dtsch. Ges. f. Endokr. am 12./13. März 1976. Med. Welt 28: 721 (1977).

[16a] BONDESON, L., A. BONDESON, O. LJUNDBERG, S. TIBBLIN: Oxyphil tumors of the thyroid. Follow-up of 42 surgical cases. Ann. Surg. 194: 677 (1981).

[17] BOON, M.E., T. LÖWHAGEN, J.-S. WILLEMS: Planimetrics studies on fine needle aspirates from follicular adenoma and follicular carcinoma of the thyroid. Acta cytol. (Baltimore) 24: 145 (1980).

[18] BORM, D., B. FLEISCHER: Der kalte Schilddrüsenknoten. Dtsch. med. Wschr. 102: 717 (1977).

[19] BROOKS, J.R.: The solitary thyroid nodule. Amer. J. Surg. 125: 477 (1973).

[20] BUNDESÄRZTEKAMMER, Bekanntmachung der: Stellungnahme der Ad-Hoc-Kommission des Wissenschaftlichen Beirates der Bundesärztekammer: Metastasenförderung durch diagnostische Gewebsentnahme (Biopsie)? Dtsch. Ärztebl.: 1460 (1980).

[21] CHARKES, N.D.: Scintigraphic evaluation of nodular goiter. Semin. nucl. Med. 1: 316 (1971).

[22] CHOMETTE, G., M. AURIOL, H. GRANIER: Les cancers du corps thyroide. Etude ultrastructurale et histoenzymologique. Arch. Anat. Cytol. path. 25: 161 (1977).

[23] CHRIST, M.L., J. HAJA: Intranuclear cytoplasmic inclusions (invaginations) in thyroid aspirations. Frequency and specificity. Acta cytol. (Baltimore) 23: 327 (1979).

[24] CHU, E.W., T.A. HANSON, J.M. GOLDMAN, J. ROBBINS: Study of cells in fine needle aspirations of the thyroid gland. Acta cytol. (Baltimore) 23: 309 (1979).

[25] CORNILLOT, M., A.M. GRANIER, M. HOUCKE: La cytoponction des lésions thyroidiennes. Confrontations anatomo-cytologiques. I) Lésions malignes (300 observations). Arch. Anat. Cytol. path. 25: 325 (1977).

[26] CORNILLOT, M., A.M. GRANIER, M. HOUCKE: La cytoponction des lésions thyroidiennes. Confrontations anatomo-cytologiques. II) Lésions benignes (600 observations). Arch. Anat. Cytol. path. 26: 219 (1978).

[27] CROCKFORD, P., G.O. BAIN: Fine-needle aspiration biopsy of the thyroid. Canad. med. Ass. J. 110: 1029 (1974).

[27a] DOINACH, D., G.F. BOTAZZO, R.C.G. RUSSEL: Goitrous autoimmune thyroiditis (Hashimoto's disease). In: Clinics in endocrin. and metabol. 8: 1, S. 63. Saunders, London 1979.

[28] DROESE, M., K. KEMPKEN, M.L. SCHNEIDER, G. HÖR: 131-J-induzierte Zellveränderungen im Follikelepithel der Schilddrüse. Verh. dtsch. Ges. Path. 57: 336 (1973).

[29] DROESE, M.: Punktionszytologie. In: SOOST, H.-J. (Hrsg.): Lehrbuch der klinischen Zytodiagnostik. S. 323. Thieme, Stuttgart 1976.

[30] DROESE, M., K. KEMPKEN: Die Feinnadelpunktion in der Schilddrüsendiagnostik. Med. Klin. 71: 229 (1976).

[31] DROESE, M.: Zytologische Erfassung follikulärer Schilddrüsencarcinome durch Feinnadelpunktion. Med. Klin. 71: 908 (1976).

[32] DROESE, M., A. SCHAUER, D. EMRICH: Punktionszytologie der Schilddrüse. Dtsch. Ärztebl.: 1739 (1976).

[33] DROESE, M.: Stellenwert der Zytologie in der Diagnostik der Schilddrüsentumoren. Verh. dtsch. Ges. Path. 61: 283 (1977).

[34] DROESE, M.: Zusammenarbeit des Zytologen und Histologen in der Diagnostik von Schilddrüsentumoren. In: WEINHEIMER, B., I. JUNG, B. GLOEBEL (Hrsg.): Schilddrüse 1977. S. 168. Thieme, Stuttgart 1978.

[35a] DROESE, M.: Diskussionsbeitrag. In: WEINHEIMER, B., I. JUNG, B. GLOEBEL (Hrsg.): Schilddrüse 1977. S. 172. Thieme, Stuttgart 1978.

[35b] DROESE, M.: Diskussionsbeitrag. In: WEINHEIMER, B., I. JUNG, B. GLOEBEL (Hrsg.): Schilddrüse 1977. S. 190. Thieme, Stuttgart 1978.

[35c] DROESE, M.: Diskussionsbeitrag. In: WEINHEIMER, B., I. JUNG, B. GLOEBEL (Hrsg.): Schilddrüse 1977. S. 191. Thieme, Stuttgart 1978.

[36] DROESE, M.: Die Zytologie der Schilddrüsenerkrankungen. Therapiewoche 28: 9845 (1978).

[37] DROESE, M.: Aspirationszytologie der Schilddrüse. Schattauer, Stuttgart - New York 1979.

[38] DROESE, M., M. BÄHRE, D. EMRICH, P. STUBBE et al.: Zytologische Diagnose der Schilddrüsenentzündungen. Dtsch. med. Wschr. 104: 875 (1979).

[38a] DROESE, M.: Invited Commentary. In: World J. Surg. 5: 72 (1981).

[38b] DROESE, M., V. MENTGEN-NOTHUM, S. EINS, R. KLAR: Morphometrische Dignitätsbeurteilung follikulärer Schilddrüsentumoren im Feinnadelpunktat. Verh. dtsch. Ges. Path. 65: 384 (1981).

[39] EINHORN, J., S. FRANZÉN: Thin-needle biopsy in the diagnosis of thyroid disease. Acta radiol. Diagn. (Stockh.) 58: 321 (1962).

[40] EMRICH, D., M. DROESE, S. HOFMANN, M. BÄHRE: Abakterielle Thyreoiditis. Med. Klin. 74: 516 (1979).

[41] ENGEL, W.: Katamnestische Untersuchung zu 1.127 zytologischen Aspirationsbiopsien kalter Schilddrüsenknoten bei 913 Patienten. Med. Diss., FU Berlin 1972.

[42] ENGZELL, U., P.L. ESPOTI, C. RUBRIO, A. SIGURDSON et al.: Investigation on tumor spread in connection with aspiration biopsy. Acta radiol. Ther. (Stockh.) 10: 385 (1971).

[43] ESCH, W.: Zur Punktionszytologie des szintigraphisch "kalten" Knotens der Schilddrüse. Med. Diss., Freiburg i.Br. 1979.

[44] ESPOTI, P.L., T. LÖWHAGEN: Punktionszytologie der Schilddrüse. S. 123. 1. Fortbildungstagung für klinische Zytologie, München 1972.

[45] FINSTERER, H., K. PRECHTEL, Th. JUNGINGER: Zytologische Differentialdiagnose maligner Schilddrüsenerkrankungen. (Vergleich zwischen Punktatzytologie und Histologie). Verh. dtsch. Ges. Path. 57: 338 (1973).

[45a] FISCHKAL, A., C. TSCHAHARGANE, K. GOERTTLER: Struma Hashimoto mit koinzidentem papillären Schilddrüsenkarzinom. Med. Welt. 32: 422 (1981).

[46] FLORACK, G., R. SAILER, W. van der HORST: Das sogenannte Onkozytom der Schilddrüse. Dtsch. med. Wschr. 105: 983 (1980).

[47] FLORACK, G., R. SAILER, W. MEYER: Die Rezidivstruma - aus chirurgischer Sicht. Med. Welt 31: 1544 (1980).

[48] FRABLE, W.J.: Thin-needle aspiration biopsy. Amer. J. clin. Path. 65: 168 (1976).

[49] FRAHM, H., V. SMEJKAL, P. SCHUMACHER: Grundlagen der Schilddrüsenzytologie. Med. Welt 22: 746 (1971).

[50] FRAHM, H., W. DAMMANN: Vergleich zwischen cytologischen Beurteilungen von Schilddrüsenaspirationspunktaten und Radiojoddiagnostik sowie histologischen Befunden bei verschiedenen Schilddrüsenerkrankungen. Verh. dtsch. Ges. inn. Med. 78: 277 (1972).

[51] FRANSSILA, K.: Value of histologic classification of thyroid cancer. Acta path. microbiol. scand. Suppl. 225 (1971).

52 FRANZÉN, S., G. GIERTZ, J. ZAJICEK: Cytological diagnosis of prostatic tumors by transrectal aspiration biopsy: a preliminary report. Brit. J. Urol. 32: 193 (1960).

53 FRAZELL, E.L., F.W. FOOTE jr.: Papillary cancer of the thyroid. A review of 25 years experience. Cancer (Philad.) 11: 895 (1958).

54 FREUDENBERG, N.: Zytopathologie. Schattauer, Stuttgart - New York 1979.

55 FREYSCHMIDT, P.: Schilddrüsenerkrankungen, ein Leitfaden für Klinik und Praxis. Thieme, Stuttgart 1968.

55a FREYSCHMIDT, P.: Schilddrüsenerkrankungen. Ein Leitfaden. 2. Auflage. Thieme, Stuttgart 1981.

56 FRIEDMAN, M., K. SHIMAOKA, P. GETAZ: Needle aspiration of 310 thyroid lesions. Acta cytol. (Baltimore) 23: 194 (1979).

56a FRIEDMAN, M., K. SHIMAOKA, U. RAO et al.: Diagnosis of chronic lymphocytic thyroiditis (nodular presentation) by needle aspiration. Acta cytol. (Baltimore) 25: 513 (1981).

57 FROHWEIN, V.: Differentialdiagnose des kalten Schilddrüsenknotens mit der Feinnadelbiopsie. Chir. Praxis 19: 431 (1975).

58 FUCHSIG, P.: Die Struma, weder ein internistisches noch ein chirurgisches, sondern ein ärztliches Problem. Chirurg 39: 158 (1968).

59 GALVAN, G.: Feinnadelpunktion und Zytodiagnostik kalter Strumaknoten im Struma-Endemiegebiet. Dtsch. med. Wschr. 95: 1631 (1970).

60 GALVAN, G., G.B. POHL: Feinnadelpunktion und zytologische Auswertung von 2.523 kalten Strumaknoten. Dtsch. med. Wschr. 98: 2107 (1973).

61 GALVAN, G., G.B. POHL, I. SKERBISCH: Die Feinnadelpunktion kalter Strumaknoten bei 4.555 Patienten eines Strumaendemiegebietes. Schweiz. med. Wschr. 106: 1247 (1976).

62 GALVAN, G.: Feinnadelpunktion kalter Strumaknoten. Münch. med. Wschr. 119: 229 (1977).

63 GALVAN, G., H. MAURER: Entleerung von Strumazysten durch Feinnadelpunktion. Dtsch. med. Wschr. 102: 829 (1977).

[64] GALVAN, G.: Untersuchung zur Pathophysiologie sekundärer Strumazysten. Wien. med. Wschr. 127, Suppl. Nr. 45 (1977).

[65] GEORGII, A.: Die epithelialen Tumoren der Schilddrüse. Verh. dtsch. Ges. Path. 61: 191 (1977).

[66] GEORGII, A., W. LANG: Frühe neoplastische Veränderungen in der Schilddrüse. Verh. dtsch. Ges. Path. 63: 203 (1979).

[67] GEORGII, A.: Cyto- und histopathologische Grundlagen einer frühen Tumordiagnostik. Verh. dtsch. Ges. inn. Med. 84: 556 (1978).

[68] GERSHENGORN, M.C., M.R. McCLUNG, E.W. CHU, T.A.S. HANSON et al.: Fine-needle aspiration cytology in the diagnosis of thyroid nodules. Ann. intern. Med. 87: 265 (1977).

[69] GORDON, P.R., A.G. HUVOS, E.W. STRONG: Medullary carcinoma of the thyroid gland. A clinicopathologic study of 40 cases. Cancer (Philad.) 31: 915 (1973).

[70] GRUNDMANN, E.: Keine Metastasenförderung durch Biopsien. Dtsch. Ärztebl.: 699 (1979).

[71] HASSELSTRÖM, K., U.V. HENRIQUES: Fine needle aspiration of the thyroid gland. Dan. med. Bull. 22: 259 (1975).

[72] HAUPTMANN, E.: Aspirationszytologie der Schilddrüse. S. 121. 1. Fortbildungstagung für klinische Zytologie, München 1972.

[73] HAUPTMANN, E., I. CREPINKO, Z. PAPIĆ, Z. SKRABALO: Punktatzytologie der Schilddrüse. Funktionsdiagnostik. Verh. dtsch. Ges. Path. 57: 152 (1973).

[74] HAUSER, W., H.L. ATKINS, W.C. ECKELMAN, P. RICHARDS: Thyroidal pertechnetate uptake in Hashimoto's disease. Am. J. Roentgenol. 112: 720 (1971).

[75] HAZARD, J.B., R. KENYON: Encapsulated angioinvasive carcinoma (angioinvasive adenoma) of thyroid gland. Am. J. clin. Path. 24: 755 (1954).

[76] HAZARD, J.B., R. KENYON: Atypical adenoma of the thyroid. A. M. A. Arch. Path. 58: 554 (1954).

[77] HAZARD, J.B.: Thyroiditis: a review. Part I. and II. Amer. J. clin. Path. 25: 289 and 399 (1955).

[78] HEDINGER, C.: Normale und pathologische Anatomie der Schilddrüse. Verh. dtsch. Ges. inn. Med. 66: 13 (1960).

[79] HEDINGER, C., F. CORBAT, B. EGLOFF: Schilddrüsenmetastasen hypernephroider Nierencarcinome. Schweiz. med. Wschr. 97: 1420 (1967).

[80] HEDINGER, C., B. EGLOFF: Normale und pathologische Anatomie. In: OBERDISSE, K., E. KLEIN (Hrsg.): Die Krankheiten der Schilddrüse. S. 1. Thieme, Stuttgart 1967.

[81] HEDINGER, C.: Aufgeforderte Diskussion. Verh. dtsch. Ges. Path. 57: 158 (1973).

[82] HEDINGER, C., L.H. SOBIN: Histological Typing of Thyroid Tumors. International Histological Classification of Tumors. No. 11. WHO, Genf 1974.

[83] HEDINGER, C.: Schilddrüse. In: DOERR, W. (Hrsg.): Organpathologie, Bd. II. Thieme, Stuttgart 1974.

[84] HEDINGER, C.: Editorial: Klassifizierung der Schilddrüsentumoren. Schweiz. med. Wschr. 105: 997 (1975).

[85] HEDINGER, C.: Die pathologische Anatomie von Schilddrüsenerkrankungen. Therapiewoche 28: 9837 (1978).

[86] HEIMANN, P.: Ultrastructure of human thyroid gland. A study of normal thyroid, untreated and treated diffuse toxic goiter. Acta endocr. (Kbh.) 53: Suppl. 110 (1966).

[87] HEIMANN, P.: Oxyphilic adenoma of the human thyroid. Cancer (Philad.) 31: 246 (1973).

[88] HEINRICH, S., C. TSCHAHARGANE, R. WAHL: Zur Stellung der Feinnadelaspirationspunktion der Schilddrüse im chirurgischen Krankengut eines Strumaendemiegebietes. Therapiewoche 30: 6423 (1980).

[89] HEINZE, H.G., H. PICHLMAIER: Diagnostik und Therapie der Struma maligna. Internist (Berl.) 13: 148 (1972).

[90] HEINZE, H.G., E. SCHINEIS: Malignome der Schilddrüse. Behandlungsergebnisse bei 305 Patienten. Strahlentherapie 152: 114 (1976).

[91] HEINZE, H.G., P.C. SCRIBA: Struma maligna: Endokrinologie und Diagnostik. Chirurg 47: 422 (1976).

[92] HEINZE, H.G.: Regeln zur Therapie von Schilddrüsenkarzinomen. Intern. Welt 10: 320 (1978).

[93] HERMANN, H.J., B. KOBER: Radiologische Diagnostik des Schilddrüsenmalignoms unter besonderer Berücksichtigung der Schilddrüsenszintigraphie. Therapiewoche 30: 3297 (1980).

[94] HEROLD, R.: Die Wertigkeit der Aspirationspunktion (Feinnadelpunktion) in der Diagnostik von Schilddrüsenerkrankungen, insbesondere des Schilddrüsenmalignoms. Med. Diss., Würzburg 1979.

[95] HOCHLEITNER, R.: Die Zytodiagnostik von Schilddrüsenerkrankungen. Med. Diss., München 1974.

[96] HOFSTÄDTER, F., F. AIGNER, W. ZECHMANN: Lymphozytenherde in normalen und pathologisch veränderten Schilddrüsen. Verh. dtsch. Ges. Path. 61: 323 (1977).

[97] HOFSTÄDTER, F., R. SCHISTEK, D. LADURNER: Morphologie und klinischer Verlauf des "atypischen Adenoms" der Schilddrüse. Verh. dtsch. Ges. Path. 63: 400 (1979).

[98] HOFSTÄDTER, F., W. SCHULLIAN, S. UNTERKIRCHER: Die Feinnadelaspirationszytologie der Schilddrüse. Ergebnisse und kritische Bewertung. Wien. med. Wschr. 91: 748 (1979).

[99] HOFSTÄDTER, F.: Frequency and morphology of malignant tumors of the thyroid before and after the introduction of iodine-prophylaxis. Virchows Arch., A (path. Anat.) 385: 263 (1980).

[100] HORN, K.: Der solitäre Schilddrüsenknoten. Ein Konzept für das diagnostische und therapeutische Vorgehen. Z. allg. Med. 53: 1451 (1977).

[101] HORSTER, F.A.: Zur Prophylaxe, Diagnose und Therapie der blanden Struma in der Bundesrepublik Deutschland. Therapiewoche 28: 9861 (1978).

[102] HORSTER, F.A.: Autonomes Schilddrüsenadenom und kalter Knoten - Aktive Therapie oder abwartendes Beobachten? Konservative Therapie. Internist (Berl.) 20: 142 (1979).

[103] IBANEZ, M.L., W.O. RUSSELL, J. ALBORES-SAAVEDRA, P. LAMPERTICO et al.: Thyroid carcinoma - biologic behavior and mortality. Cancer (Philad.) 19: 1039 (1966).

[104] IBANEZ, M.L., V.W. COLE, W.O. RUSSELL, R.L. CLARK: Solid carcinoma of the thyroid gland. Analysis of 53 cases. Cancer (Philad.) 20: 706 (1967).

[105] INGBAR, S.H., K.A. WOEBER: The thyroid gland. In: WILLIAMS, R.H. (Hrsg.): Textbook of Endocrinology. S. 95. Saunders, Philadelphia 1974.

[106] JANIK, I.: Die Zytologie der Schilddrüse in der Diagnostik sogenannter "Kalter Knoten". In: SCHLEUSENER, H., B. WEINHEIMER (Hrsg.): Schilddrüse 1973. S. 76. Thieme, Stuttgart 1974.

[107] JOHANNESSEN, J.V., V.E. GOULD, W. JAO: The fine structure of human thyroid cancer. Hum. Path. 9: 385 (1978).

[108] JUNG, I.: Diskussionsbeitrag. In: WEINHEIMER, B., I. JUNG, B. GLOEBEL (Hrsg.): Schilddrüse 1977. S. 191. Thieme, Stuttgart 1978.

[109] JUNG, I.: Die zytologische Untersuchung bei Schilddrüsenerkrankungen. Therapiewoche 28: 5068 (1978).

[110] JUNGINGER, Th., H. FINSTERER, F. SPELSBERG, R. ERPENBECK et al.: Die Cytodiagnostik der Schilddrüsenerkrankungen. Langenbecks Arch. Chir., Suppl. Chir. Forum: 199 (1972).

[111] JUNGINGER, T., H. FINSTERER, H. PICHLMAIER, F. SPELSBERG et al.: Die Zytodiagnostik der Schilddrüsenerkrankungen. Med. Klinik 67: 1584 (1972).

[112] JUNGINGER, T., H. FINSTERER, H. PICHLMAIER: Die Punktionsdiagnostik von Schilddrüsenerkrankungen. Münch. med. Wschr. 115: 306 (1973).

[113] KARELITZ, J.R., J.B. RICHARDS: Necessity of oblique views in evaluating the functional status of a thyroid nodule. J. nucl. Med. 15: 782 (1974).

[114] KAY, S., J.J. TERZ: Ultrastructural observations on a follicular carcinoma of the thyroid gland. Amer. J. clin. Path. 65: 328 (1976).

[115] KEMINGER, K.: Die chirurgische Therapie der Struma maligna. Wien. klin. Wschr. 83: 510 (1971).

[116] KEMPE, H., D. GEHRING, W. OTTE, P. PFANNENSTIEL et al.: Die Schilddrüsenpunktion als differentialdiagnostisches Hilfsmittel bei szintigraphisch kalten Knoten. Jahrestagung f. Nuklearmedizin 6: 241 (1968).

[117] KEMPKEN, K., M. DROESE, E. BAYER-PIETSCH, G. HÖR et al.: Szintigraphie und Feinnadel-Punktion bei der Struma nodosa. Fortschr. Med. 96: 1270 (1978).

[118] KIND, H.P.: Die Häufigkeit der Struma maligna im Sektions- und Operationsgut des Pathologischen Instituts der Universität Zürich von 1900 bis Mitte 1964. Schweiz. med. Wschr. 96: 560 (1966).

[119] KINI, S.R., J.M. MILLER, J.I. HAMBURGER, M.J. SMITH: Cytopathology of papillary carcinoma of the thyroid by fine needle aspiration. Acta cytol. (Baltimore) 24: 511 (1980).

[119a] KINI, S.R., J.M. MILLER, J.I. HAMBURGER: Problems in the cytologic diagnosis of the "cold" thyroid nodule in patients with lymphocytic thyroiditis. Acta cytol. (Baltimore) 25: 506 (1981).

[119b] KINI, S.R., J.M. MILLER, J.I. HAMBURGER: Cytopathology of Hürthle cell lesions of the thyroid gland by fine needle aspiration. Acta cytol. (Baltimore) 25: 647 (1981).

[120] KIRSTAEDTER, H.-J., W. ENGEL, C. GEHRMANN: Cytodiagnostik kalter Schilddrüsenknoten. Verh. dtsch. Ges. inn. Med. 76: 492 (1970).

[121] KIRSTAEDTER, H.-J.: Die Schilddrüsenzytologie. Saarl. Ärztebl. 26: 787 (1973).

[122] KIRSTAEDTER, H.-J., C. GEHRMANN, R. SCHULZKE: Die percutane Feinnadelaspirationsbiopsie und Cytologie tastbarer Tumoren. Verh. dtsch. Ges. Path. 57: 282 (1973).

[123] KIRSTAEDTER, H.-J.: Differentialdiagnose der Schilddrüsenzytologie. In: SCHLEUSENER, H., B. WEINHEIMER (Hrsg.): Schilddrüse 1973. S. 90. Thieme, Stuttgart 1974.

[124] KIRSTAEDTER, H.-J.: Zytologische Untersuchungen bei Schilddrüsenerkrankungen. Therapiewoche 28: 5078 (1978).

[125] KIRSTAEDTER, H.-J.: zitiert von D. REINWEIN (Berichterstatter): Zusammenfassung des Rundtischgesprächs zum Thema: Schilddrüsenerkrankungen. Therapiewoche 28: 5127 (1978).

[126] KLEIN, E.: Bösartige Geschwülste der Schilddrüse. In: OBERDISSE, K., E. KLEIN (Hrsg.): Die Krankheiten der Schilddrüse. S. 491. Thieme, Stuttgart 1967.

[127] KLEIN, E., J. KRACHT, H.-L. KRÜSKEMPER, D. REINWEIN, P.C. SCRIBA: Sektion Schilddrüse der Dtsch. Ges. f. Endokr.: Klassifikation der Schilddrüsenkrankheiten. Dtsch. med. Wschr. 98: 2249 (1973).

[128] KLEIN, E., J. KRACHT, H.-L. KRÜSKEMPER, D. REINWEIN, P.C. SCRIBA: Sektion Schilddrüse der Dtsch. Ges. f. Endokr.: Praxis der Schilddrüsendiagnostik. Dtsch. med. Wschr. 98: 2362 (1973).

[129] KLEIN, E., H.G. HEINZE, G. HOFFMANN, D. REINWEIN, C. SCHNEIDER: Sektion Schilddrüse der Dtsch. Ges. f. Endokr.: Therapie der Schilddrüsenmalignome. Dtsch. med. Wschr. 101: 835 (1976).

[130] KLEIN, E.: Die Schilddrüse. Diagnostik und Therapie ihrer Krankheiten. Springer, Berlin - Heidelberg - New York 1978.

[131] KÖBBERLING, J.: Klinische Untersuchungen bei Verdacht auf Schilddrüsenkarzinom. In: A. SCHAUER (Hrsg.): Zur Diagnostik und Therapie von Schilddrüsentumoren. Schattauer, Stuttgart - New York 1980.

[132] KOKOSCHKA, R., D. DEPISCH, R. ROKA: Neoplasien der Schilddrüse. Wien. klin. Wschr. 91: 599 (1979).

[133] KRACHT, J.: Histologie und Klassifikation maligner Schilddrüsentumoren. S. 113. 1. Fortbildungstagung für klinische Zytologie, München 1972.

[134] KRACHT, J.: Diskussionsbeitrag. In: Verh. dtsch. Ges. Path. 57: 159 (1973).

[135] KRACHT, J.: C-Zellen und C-Zellengeschwülste. Verh. dtsch. Ges. Path. 61: 235 (1977).

[136] KRASEMANN, P.-H.: Struma-Indikationen zur Operation. Dtsch. med. Wschr. 102: 247 (1977).

[137] KRISCH, K., R. JAKESZ, W. ERD, M.B. KLEMENT et al.: Punktatzytologie benigner und maligner Schilddrüsenveränderungen. Münch. med. Wschr. 118: 1383 (1976).

[138] KRISCH, K., D. DEPISCH, R. JAKESZ, K. KEMINGER: Karzinome der Schilddrüse. Eine klinisch-pathologische Studie anhand von 311 Fällen. Verh. dtsch. Ges. Path. 61: 265 (1977).

[139] KRISCH, K., D. DEPISCH, R. JAKESZ, K. KEMINGER et al.: Das papilläre Schilddrüsenkarzinom. Wien. klin. Wschr. 92: 113 (1980).

[140] KRISCH, K., R. JAKESZ, R. KOKOSCHKA, D. DEPISCH et al.: Das anaplastische Spindel- und Riesenzellkarzinom der Schilddrüse. Wien. med. Wschr. 92: 122 (1980).

[141] LABHARDT, A.: Die Schilddrüse. In: A. LABHARDT (Hrsg.): Klinik der Inneren Sekretion. S. 220 ff. Springer, Berlin - Heidelberg - New York 1978.

[142] LANG, W., A. GEORGII, Z. ATAY: Differentialdiagnose zwischen atypischem Adenom und follikulärem Carcinom der Schilddrüse. Verh. dtsch. Ges. Path. 61: 275 (1977).

[143] LANG, W., Z. ATAY, A. GEROGII: Die cytologische Unterscheidung follikulärer Tumoren in der Schilddrüse. Virchows Arch., A (path. Anat.) 378: 199 (1978).

[144] LANG, W., A. GEORGII, G. STAUCH, E. KIENZLE: The differentiation of atypical adenomas and encapsulated follicular carcinomas in the thyroid gland. Virchows Arch., A (path. Anat.) 385: 125 (1980).

[145] LAUBE, H.: Ergebnisse einer medikamentösen Kropftherapie bei 1623 Patienten. Med. Diss., Düsseldorf 1976.

[146] LEDERER, B., E. SPIELBERGER: Die Aspirationszytologie in der Diagnostik endemischer Strumen. Acta endocr. (Kbh.) Suppl. 179: 75 (1973).

[147] LEDERER, B., G. WEISER, G. LEITNER: Das onkocytäre Adenom der Schilddrüse im Endemiegebiet. Verh. dtsch. Ges. Path. 61: 280 (1977).

[148] LEIDL, E., G. ALBER: Rationelle Schilddrüsen-Diagnostik: Feinnadel-Punktion und Zytodiagnostik. Fortschr. Med. 95: 917 (1977).

[149] LENNERT, K.: Wertigkeit von Schnitt und Ausstrich. Verh. dtsch. Ges. inn. Med. 78: 196 (1972).

[150] LIETZ, H.: Formen der Thyreoiditis. Dtsch. med. Wschr. 99: 1659 (1974).

[151] LIETZ, H.: Pathologische Anatomie der Schilddrüsentumoren. In: SCHLEUSENER, H., B. WEINHEIMER (Hrsg.): Schilddrüse 1973. S. 60. Thieme, Stuttgart 1974.

[152a] LIETZ, H.: Diskussionsbeitrag. In: SCHLEUSENER, H., B. WEINHEIMER (Hrsg.): Schilddrüse 1973. S. 85. Thieme, Stuttgart 1974.

[152b] LIETZ, H.: Diskussionsbeitrag. In: SCHLEUSENER, H., B. WEINHEIMER (Hrsg.): Schilddrüse 1973. S. 94. Thieme, Stuttgart 1974.

[152c] LIETZ, H., W. BÖCKER: Schilddrüse. In: DOERR, W., G. SEIFERT (Hrsg.): Spezielle pathologische Anatomie. Band 14/I, Pathologie der endokrinen Organe I. S. 306 ff. Springer, Berlin - Heidelberg - New York 1981.

[153] LINDSAY, S.: Papillary thyroid carcinoma revisited. In: HEDINGER, C. (Hrsg.): Thyroid Cancer. UICC monograph series, Vol. 12. S. 29. Springer, Berlin - Heidelberg - New York 1969.

[154] LJUNDBERG, O.: Cytologic diagnosis of medullary carcinoma of the thyroid gland. With special regard to the demonstration of amyloid in smears of fine needle aspirates. Acta cytol. (Baltimore) 16: 253 (1972).

[155] LÖHRS, U.: Die pathologische Anatomie der Struma maligna. Chirurg 47: 413 (1976).

[156] LÖWHAGEN, T., E. SPRENGER: Die punktionszytologische Differentialdiagnostik des tastbaren Knotens in der Schilddrüse. Verh. dtsch. Ges. Path. 57: 155 (1973).

[157] LÖWHAGEN, T., E. SPRENGER: Cytologic presentation of thyroid tumors in aspiration biopsy smear. A review of 60 cases. Acta cytol. (Baltimore) 18: 192 (1974).

[158] LÖWHAGEN, T.: Thyroid. In: Aspiration Biopsy Cytoly. Part I. Monographes in Clinical Cytology. Bd. 4, S. 67. Karger, Basel - New York 1974.

[159] LÖWHAGEN, T., P.-O. GRANBERG, G. LUNDELL et al.: Aspiration biopsy cytology (ABC) in nodules of the thyroid gland suspected to be malignant. Surg. Clin. N. Amer. 59: 3 (1979).

[159a] LÖWHAGEN, T., J.-S. WILLEMS, G. LUNDELL, R. SUNDBLAD et al.: Aspiration biopsy cytology in diagnosis of thyroid cancer. World J. Surg. 5: 61 (1981).

[160] LOPES CARDOZO, P.L.: Clinical Cytology. L. Stafleu, Leyden 1954.

[161] LUPULESCU, A.P., D. ANDREANI, F. MONACO, M. ANDREOLI: Ultrastructure and soluble iodoproteins in human thyroid cancer. J. clin. Endocr. 28: 1257 (1968).

[162] LUPULESCU, A.P., C.B. BOYD: Follicular adenomas. An ultrastructural and scanning electron microscopic study. Arch. Path. 93: 492 (1972).

[163] MAISEY, M.N., D.C. MOSES, P.J. HURLEY, H.N. WAGNER jr.: Improved methods for thyroid scanning: a correlation with surgical findings. JAMA 223: 761 (1973).

[164] MANDELBAUM, I.: Beitrag zur Häufigkeit und Typologie der Schilddrüsenadenome im Berliner Sektionsgut. Med. Diss., FU Berlin 1962.

[165] MAZZAFERRI, E.L.: Endocrinology. A Review of Clinical Endocrinology, S. 64 ff. Huber, Bern - Stuttgart - Wien 1974.

[166] MEISSNER, W., S. WARREN: Tumors of the Thyroid Gland. Atlas of Tumor Pathology. Second Series, Fascicle 4. A.F.I.P., Washington 1969.

[167] MEISSNER, W.: Pathology. In: WERNER, S.C., S.H. INGBAR (Eds.): The Thyroid, S. 444 ff. Harper and Row, 1978.

[168] MIKUZ, G., F. HOFSTÄDTER, B. SCHWARZLMÜLLER: Feulgenzytophotometrische Untersuchungen an "falsch" und "richtig positiven" zytologischen Präparaten von Feinnadel-Schilddrüsenpunktaten. Verh. dtsch. Ges. Path. 61: 290 (1977).

[169] MILLER, J.M., J.I. HAMBURGER, R.C. MELLINGER: The thyroid scintigram. II. The cold nodule. Radiology 85: 702 (1965).

[170] MILLER, J.M., J.I. HAMBURGER, S. KINI: Diagnosis of thyroid nodules. Use of fine-needle aspiration and needle biopsy. JAMA 241: 481 (1979).

[171] MOCK, R.: Die Zusammensetzung des Schilddrüsenkrankengutes im Würzburger Raum. Med. Diss., Würzburg 1976.

[172] MÜLLER, H.-A.: Erscheinungsbild und Differentialdiagnose epithelialer Schilddrüsentumoren in der Feinnadelbiopsie. Vergleichende cytologische und histologische Untersuchungen. Verh. dtsch. Ges. Path. 61: 286 (1977).

[173] MYREN, J., E. SIVERTSSEN: Thin-needle biopsy in the thyroid gland in the diagnosis of thyrotoxicosis. Acta endocr. (Kbh.) 39: 431 (1962).

[174] NELSON, R.L., H.W. WAHNER, C.A. GORMAN: Rectilinear thyroid scanning as a predictor of malignancy. Ann. intern. Med. 88: 41 (1978).

[175] NERACHER, H., C. HEDINGER: Klassifizierung der Schilddrüsenmalignome nach der Nomenklatur der WHO 1974. Histologische Nachkontrolle von 327 bösartigen Schilddrüsentumoren. Schweiz. med. Wschr. 105: 1000(1975).

[176] NÈVE, P., A.M. ERMANS, P.A. BASTENIE: Struma lymphomatosa (Hashimoto's). In: BASTENIE, P.A., A.M. ERMANS (Eds.): Thyroiditis and Thyroid Function. Oxford, Pergamon Press 1972, S. 109.

[177] NILSSON, G.: C-cells in non-malignant human goitres studied in fine-needle aspiration biopsy specimens. Acta med. scand. 191: 249 (1972).

[178] PARK, W.W., J.C. LEES: The histology of cancer of the thyroid. Cancer (Philad.) 8: 320 (1955).

[179] PAULL, B.R., P.O. ALDERSON, B.A. SIEGEL, W.C. BAUER et al.: Thyroid imaging in lymphocytic thyroiditis. Radiology 115: 139 (1975).

[180] PEDIO, G., J. NADIG, C. HEDINGER: Die Bedeutung der Feinnadelpunktion bei der Abklärung von Schilddrüsenmalignomen. Schweiz. med. Wschr. 107: 1928 (1977).

[180a] PEDIO, G., C. HEDINGER, L. ZÖBELI: Ground-glass nuclei in papillary carcinoma of the thyroid. In: Acta cytol. (Baltimore) 25: 728 (1981). Letters to the Editors.

[181] PERSSON, P.S.: Cytodiagnosis of thyroiditis. Acta med. scand. Suppl. 483: 8 (1967).

[182] PFANNENSTIEL, P.: Der maligne Solitärknoten der Schilddrüse. Ein Konzept für diagnostische und therapeutische Strategien. Med. Welt 27: 2119 (1976).

[183] PFANNENSTIEL, P.: Stellenwert der Schilddrüsencytologie bei der Indikationsstellung zur Operation. Langenbecks Arch. Chir. 349: 123 (1979).

[184] PIAGGIO-BLANCO, R.A., P. PASEYRO, O.F. GROSSO: El citograma tiroideo su interes clinico. Arch. urug. Med. 32: 81 (1948).

[185] PÖRTENER, J., E. UNGEHEUER: Über die Häufigkeit der Struma maligna bei szintigraphisch kalten Knoten und ihre therapeutische Konsequenz. Med. Welt 18: 1302 (1967).

[186] RABENHORST, G., E. SCHLÜTER: Zur Zytochemie der Pigmentmakrophagen in Schilddrüsenpunktaten. Verh. dtsch. Ges. Path. 57: 342 (1973).

[187] RANKE, E., M. TRIELOFF, E. WULSCH: Intrathyreoidale Ausbreitung maligner Schilddrüsentumoren. Münch. med. Wschr. 115: 2016 (1973).

[188] REIFFERSCHEID, M.: Chirurgie. S. 196. Thieme, Stuttgart 1977.

[189] REINERS, C., W. BÖRNER: Indikation und Aussage nuklearmedizinischer In-vivo-Verfahren in der Diagnostik von Schilddrüsenerkrankungen. Therapiewoche 30: 6300 (1980).

[190] REMEDIOS dos, L.V., P.M. WEBER, I.A. JASKO: Thyroid scintiphotography in 1000 patients: Rational use of ^{99m}Tc and ^{131}I compounds. J. nucl. Med. 12: 673 (1971).

[191] RICCABONA, G.: Die endemische Struma. Urban & Schwarzenberg, München - Berlin - Wien 1972.

[192] RIEK, M., H. KOHLER, M.P. KÖNIG, H. BÜRGI, H. STUDER: Zur Pathogenese des Knotenkropfes. Therapiewoche 24: 2332 (1974).

[193] RIOTTON, G., W.M. CHRISTOPHERSON, R. LUNT: Cytology of Non-Gynaecological Sites. Intern. Histol. Class. of Tumors. No. 17. WHO 1977.

[194] ROBINSON, T., C.J. COLLICA, S. CHANG: Clinical comparison of scans and scintiphotos of the thyroid gland. Amer. J. Roentgenol. 103: 738 (1968).

[195] RÖHER, H.-D., H. RUDOLPH, H. WUNSCH, J. GRIEP: Der szintigraphisch kalte Knoten der Schilddrüse als Malignomverdacht und seine tatsächliche Bestätigung. Langenbecks Arch. Chir. Suppl. Chir. Forum: 191 (1972).

[196] ROSEN, M.: Praeoperative Differentialdiagnostik des kalten Schilddrüsenknotens unter besonderer Berücksichtigung der Feinnadelpunktion und Aspirationscytologie. Med. Diss., Heidelberg 1978.

[197] RUIZ-VELASCO, R., J. WAISMAN, A.J. VAN HERLE: Cystic papillary carcinoma of the thyroid gland. Diagnosis by needle aspiration with transmission electron microscopy. Acta cytol. (Baltimore) 22: 38 (1978).

[198] RUSSELL, W.O., M.L. IBANEZ, R.L. CLARK, E.C. WHITE: Thyroid carcinoma. Classification, intraglandular dissemination, and clinicopathological study based upon whole organ sections of 80 glands. Cancer (Philal.) 16: 1425 (1963).

[199] RUSSELL, W.O., M.L. IBANEZ, R.L. CLARK, C.S. HILL jr. et al.: Follicular (organoid) carcinoma of the thyroid gland. Report of 84 cases. In: HEDINGER, C. (Hrsg.): Thyroid Cancer. UICC monograph series, Vol. 12. S. 14. Springer, Berlin - Heidelberg - New York 1969.

[200] RYO, U.Y., J. ARNOLD, M. COLMAN, M. ARNOLD et al.: Thyroid scintigram. Sensitivity with sodium pertechnetate Tc99m and gamma camera with pinhole collimator. JAMA 235: 1235 (1976).

[201] SAILER, R., G. FLORACK: Treffsicherheit der Schilddrüsenaspirationspunktion. Med. Welt 30: 1760 (1979).

[202] SANDRITTER, W.: Histopathologie. Lehrbuch und Atlas für Studierende und Ärzte. S. 187. Schattauer, Stuttgart - New York 1975.

[203] SCHAUER, A., E. KUNZE, B. MATZNER: Pseudocarcinomatöse Schilddrüsenveränderungen nach thyreostatischer Therapie. Verh. dtsch. Ges. Path. 56: 369 (1972).

[204] SCHENK, U.: Technik der Feinnadelpunktion von tastbaren Knoten mit dem Cameco-Griff. Münch. med. Wschr. 122: 361 (1980).

[205] SCHLEUSENER, H., R. SCHULTZ, H. GRUNZE: Die Zytodiagnostik kalter Schilddrüsenknoten. Med. Klin. 60: 709 (1965).

[206] SCHMIDT, U., K. JOSEPH, F. KÖHLER: Feinnadel-Punktion: Marburger Modifikation (Technik). In: WEINHEIMER, B., I. JUNG, B. GLOEBEL (Hrsg.): Schilddrüse 1977. S. 154. Thieme, Stuttgart 1978.

[207] SCHÖLL, A., W. JENNINGER: Über eine Trainingsmöglichkeit in der Mammacytologie anhand von Feinnadelaspirationspunktaten unfixierter Probeexcisionen. Pathologe 2: 179 (1981).

[207a] SCHUH, D., R. STEIDL, K. VOSS: Unterscheidung von follikulären Adenomen und Karzinomen in der Schilddrüsenfeinnadelbiopsie durch computergestützte zytomorphometrische Untersuchungen. Zbl. allg. Pathol. u. pathol. Anat. 124: 557 (1980).

[208] SCHUMANN, J.: Das anaplastische Schilddrüsenkarzinom unter dem Bild der akut-eitrigen Thyreoiditis. Med. Welt 27: 1523 (1976).

[209] SCHWARZ, G., I. JANIK, K. JUNGK: Zytologische Befunde an Strumen in einem Nicht-Endemiegebiet. Therapiewoche 24: 2374 (1974).

[210] SELZER, G., L.B. KAHN, L. ALBERTYN: Primary malignant tumors of the thyroid gland. A clinicopathologic study of 254 cases. Cancer (Philad.) 40: 1501 (1977).

[211] SHIMAOKA, K., J.E. SOKAL, J.W. PICKREN: Metastatic neoplasms in the thyroid gland. Cancer (Philad.) 15: 557 (1962).

[212] SLOAN, L.W.: Of origin, characteristics and behavior of thyroid cancer. J. clin. Endocr. 14: 1309 (1954).

[213] SMEJKAL, V., H. DRÖGEMÜLLER: Technik und Ergebnisse der Aspirationspunktion der Schilddrüse. Verh. dtsch. Ges. inn. Med. 74: 1209 (1968).

[214] SMEJKAL, V., H. FRAHM: Zytochemische Darstellung von RNS und DNS im Aspirationspunktat der Schilddrüse mit dünner Nadel. Zschr. inn. Med. 23: 399 (1968).

[215] SMEJKAL, V., H. FRAHM, F. SCHULZ: Vergleichende Untersuchungen über malignitätsverdächtige und atypische zytodiagnostische Befunde in Schilddrüsenaspirationspunktaten verschiedener Strumaformen. Zschr. inn. Med. 25: 240 (1970).

[216] SMEJKAL, V., J. SOUMAR, E. SMEJKALOVÁ: Über den praktischen Wert der Aspirationsbiopsie der zystischen Schilddrüsenknoten. Endokrinologie 61: 312 (1973).

[217] SMEJKAL, V.: Der Wert der zytologischen Untersuchung in der Schilddrüsendiagnostik. In: SCHLEUSENER, H., B. WEINHEIMER (Hrsg.): Schilddrüse 1973. S. 70. Thieme, Stuttgart 1974.

[218] SMEJKAL, V., E. SMEJKALOVÁ, F. SCHULZ: Über die Bedeutung der zytologischen Untersuchung für die Diagnostik der Schilddrüsenmalignome. Endokrinologie 65: 348 (1975).

[219] SMEJKAL, V.: Einführung in die Zytomorphologie der Schilddrüse. In: WEINHEIMER, B., I. JUNG, B. GLOEBEL (Hrsg.): Schilddrüse 1977. S. 178. Thieme, Stuttgart 1978.

[220] SÖDERSTRÖM, N.: Punctures of goiters for aspiration biopsy. Acta med. scand. 144: 237 (1952).

[221] SÖDERSTRÖM, N.: Fine-Needle Aspiration Biopsy. Almquist u. Wiksell, Stockholm 1966.

[222] SÖDERSTRÖM, N., A. BIÖRKLUND: Intranuclear cytoplasmic inclusions in some types of thyroid cancer. Acta cytol. (Baltimore) 17: 191 (1973).

[223] SÖDERSTRÖM, N., M. TELENIUS-BERG, M. AKERMAN: Diagnosis of medullary carcinoma of the thyroid by fine needle aspiration biopsy. Acta med. scand. 197: 71 (1975).

[224] SÖDERSTRÖM, N., G. NILSSON: Cytologic diagnosis of thyrotoxicosis. Acta med. scand. 205: 263 (1979).

[225] SÖDERSTRÖM, N.: Invited Commentary. In: World J. Surg. 4: 742 (1980).

[226] SOJITRAWALLA, F.: Schilddrüsenszintigraphie. Therapiewoche 27: 4655 (1977).

[227] SPELSBERG, F., B. GÜNTHER, G. HEBERER: Praeoperative Aspekte und chirurgische Behandlung der Struma maligna. Chirurg 47: 429 (1976).

[228] SPELSBERG, F., G. HEBERER: Die Struma maligna. Dtsch. Ärztebl.: 1605 (1977).

[229] SPRENGER, E., T. LÖWHAGEN, M. VOGT-SCHADEN: Differential diagnosis between follicular adenoma and follicular carcinoma of the thyroid by nuclear DNA determination. Acta cytol. (Baltimore) 21: 528 (1977).

[230] STAVRIĆ, G.D., B.T. KARANFILSKI, A.K. KALAMARAS, N.Z. SERAFIMOV et al.: Early diagnosis and detection of clinically non-suspected thyroid neoplasia by the cytologic method. A critical review of 1536 aspiration biopsies. Cancer (Philad.) 45: 340 (1980).

[231] STEINER, H., H. HÄUSLER: Mißerfolge in der Schilddrüsenchirurgie. Zbl. Chir. 98: 689 (1973).

[232] STOLL, W., H. LIETZ: Zur Kenntnis und Problematik des hellzelligen Adenoms in der Schilddrüse. Virchows Arch., A (path. Anat.) 361: 163 (1973).

[233] STOLL, W.: Über hellzellige Schilddrüsentumoren. Med. Diss., Hamburg 1975.

[234] STRÄUBLI, P.: Neoplasien. In: SIEGENTHALER, W. (Hrsg.): Klinische Pathophysiologie. S. 1074 ff. Thieme, Stuttgart 1976.

[235] TAO, L.C., F.G. PEARSON, N.C. DELARUE, B. LANGER et al.: Percutaneous fine-needle aspiration biopsy. I. Its value to clinical practice. Cancer (Philad.) 45: 1480 (1980).

[235a] TASCA, C., L. STEFANEANU: Cytology and cytophotometry in thyroid diseases. Acta histochem. (Jena) 60: 261 (1977).

[236] TAYLOR, S.: The size of follicles in non-toxic goitre. Lancet: 175 (1952).

[237] TEMPKA, T., J. ALEKSANDROWICZ, M. TILL: Le thyroidogramme. Sangue 19: 336 (1948).

[238] THOMPSON, N.W., E.L. DUNN, J.G. BATSAKIS, R.H. NISHIYAMA: Hürthle cell lesions of the thyroid gland. Surg. Gynec. Obstet. 139: 555 (1974).

[239] THOMPSON, N.W., R.H. NISHIYAMA, J.K. HARNESS: Thyroid Carcinoma: Current Controversies. Curr. Probl. Surg. 15, No. 11 (1978). Year Book Med. Publ., Inc., Chicago - London.

[240] THURNER, J.: Der Kropf in einem Endemiegebiet. Mit besonderer Berücksichtigung der Struma maligna (eine morphologische Studie). Wien. med. Wschr. 88: 234 (1976).

[241] TOLLEFSEN, H.R., J.P. SHAH, A.G. HUVOS: Follicular carcinoma of the thyroid. Amer. J. Surg. 126: 523 (1973).

[242] TONIETTI, G., L. BASCHIERI, G. SALABE: Papillary and microfollicular carcinoma of human thyroid. An ultrastructural study. Arch. Path. 84: 601 (1967).

[243] TSCHAHARGANE, C., K. GOERTTLER, R. WAHL, M. ROSEN et al.: Über die Treffsicherheit in der Schilddrüsen-Aspirations-Cytologie in einem endemischen Kropfgebiet. Verh. dtsch. Ges. Path. 61: 375 (1977).

[244] TSUZAKI, K., I. TANAKA, K. KOTOH: Cytologic appearances of pheochromocytoma and medullary thyroid carcinoma occuring within a family. Acta cytol. (Baltimore) 22: 321 (1978).

[245] VALENTA, L.J., M. MICHEL-BÉCHET: Ultrastructure and biochemistry of thyroid carcinoma. Cancer (Philad.) 40: 284 (1977).

[246] VOLPÉ, R.: Lymphocytic thyroiditis. In: WERNER, S.C., S.H. INGBAR (Eds.): The Thyroid. S. 996 ff. Harper & Row, New York 1978.

[247] WALFISH, P.G., M. MISKIN, I.B. ROSEN, T.G. STRAWBRIDGE: Application of special diagnostic technics in the management of nodular goitre. Canad. med. Ass. J. 115: 35 (1976).

[248] WALFISH, P.G., E. HAZANI, T.G. STRAWBRIDGE, M. MISKIN et al.: Combined ultrasound and needle aspiration cytology in the assessment and management of hypofunctioning thyroid nodule. Ann. intern. Med. 87: 270 (1977).

[249] WALFISH, P.G., E. HAZANI, T.G. STRAWBRIDGE, M. MISKIN et al.: A prospective study of combined ultrasonography and needle aspiration biopsy in the assessment of the hypofunctioning thyroid nodule. Surgery 82: 474 (1977).

[250] WARREN, S., W.A. MEISSNER: Tumors of the Thyroid Gland. Atlas of Tumor Pathology, Sect. 4. Fasc. 14, A.F.I.P., Washington 1953.

[251] WEISS, M.-L., E. KLEINAU, E. HAMANN, J. BRUNHÖBER: Stellenwert der Feinnadelaspirationsbiopsie in der Schilddrüsendiagnostik. Dtsch. Gesundh.-wesen 31: 2186 (1976).

[252] WEISS, M.-L., H.G. PESCHEL: Vergleichende zytologische und histologische Untersuchungen an Operationspräparaten zum Nachweis von Adenomen und degenerativen Veränderungen der Schilddrüse. Dtsch. Gesundh.-wesen 32: 787 (1977).

[253] WERNER, S.C.: Classification of thyroid disease. The American Thyroid Association-Part I. J. clin. Endocr. 29: 860 (1969).

[254] WILDMEISTER, W., E. KURZ, F.A. HORSTER, H. BERGER et al.: Zur diagnostischen Bedeutung der Schilddrüsenaspirationspunktion und Cytologie bei Schilddrüsenkrankheiten. Verh. dtsch. Ges. inn. Med. 78: 289 (1972).

[255] WILDMEISTER, W.: Frühdiagnostik der Schilddrüsen-Malignome. Fortschr. Med. 95: 923 (1977).

[256] WILDMEISTER, W.: Zytodiagnostik der Schilddrüse. Schattauer, Stuttgart - New York 1977.

[257a] WILDMEISTER, W.: Diskussionsbeitrag. In: WEINHEIMER, B., I. JUNG, B. GLOEBEL (Hrsg.): Schilddrüse 1977. S. 189. Thieme, Stuttgart 1978.

[257b] WILDMEISTER, W.: Diskussionsbeitrag. In: WEINHEIMER, B., I. JUNG, B. GLOEBEL (Hrsg.): Schilddrüse 1977. S. 190. Thieme, Stuttgart 1978.

[257c] WILLIAMS, E.D.: Malignant lymphomas of the thyroid. In: Clinics in endocrin. and metabol. 10: 2. S. 379. Saunders, London 1981.

[258] WOENCKHAUS, J.W.: Zytologische Schilddrüsendiagnostik. Med. Klin. 69: 2009 (1974).

[259] WOHLENBERG, H.: Stellenwert der Feinnadelbiopsie in der Schilddrüsendiagnostik. Therapiewoche 27: 4669 (1977).

[260] WOOLNER, L.B., W.M. McCONAHEY, O.H. BEAHRS: Invasive fibrous thyroiditis (Riedel's struma). J. clin. Endocr. 17: 201 (1957).

[261] WOOLNER, L.B., W.M. McCONAHEY, O.H. BEAHRS: Struma lymphomatosa (Hashimoto's thyroiditis) and related thyroidal disorders. J. clin. Endocr. 19: 53 (1959).

[262] WOOLNER, L.B., O.H. BEAHRS, B.M. BLACK, W.M. McCONAHEY et al.: Classification and prognosis of thyroid carcinoma: A study of 885 cases observed in a thiry year period. Amer. J. Surg. 102: 354 (1961).

[263] WOOLNER, L.B.: Thyroid carcinoma: pathologic classification with data on prognosis. Semin. nucl. Med. 1: 481 (1971).

[264] WUTTKE, H., P. SCHULTE, F.J. KESSLER: Die Ergänzung der Szintigraphie der euthyreoten Struma nodosa durch die Zytologie nach Feinnadelbiopsie. Strahlentherapie 146: 657 (1973).

[264a] ZABEL-LANGHENNIG, R., G. ENDERT: Erfahrungen mit der ambulanten Zytodiagnostik der Schilddrüse. Ber. Ges. inn. Med. 10: 112 (1976).

[265] ZAJICEK, J.: The aspiration biopsy smear. In: KOSS, L.G. (Hrsg.): Diagnostic Cytology and Its Histopathologic Basis. S. 1001. Lippincott, Philadelphia - Toronto 1979.

[266] ZAMBELIS, N., S. UNTERKIRCHER, F. HOFSTÄDTER, G. RICCABONA: Muß jeder kalte Schilddrüsenknoten operiert werden? Z. allg. Med. 55: 1369 (1979).

[267] ZIEGLER, H., K.H. LEITZ, Z. ATAY, U. ZEIDLER: Möglichkeiten und Grenzen der diagnostischen Schilddrüsenpunktion. Langenbecks Arch. Chir. Suppl. Chir. Forum: 195 (1972).

[268] ZUKSCHWERDT, L., V. BAY, H.D. FRANKE, R. MONTZ et al.: Die maligne Struma. Chirurg 39: 163 (1968).

ABBILDUNGSVERZEICNIS

Seite

Abb. 1 : Einschichtiger Follikelzellverband 14

Abb. 2 : Einschichtiger Onkozytenverband 16

Abb. 3 : Ein- und mehrkernige Makrophagen (sog. Thyreophagozyten) 18

Abb. 4 : Verdacht auf Transformation von Thyreozyten zu sog. Thyreophagozyten 19

Abb. 5 : Follikelzellen in Umwandlung zu sog. Thyreophagozyten 19

Abb. 6 : Lymphozytär infiltrierter Follikelzellverband 30

Abb. 7 : Vergleichsstrategie zwischen Histologie und zugehöriger Punktionszytologie 61

Abb. 8 : Gruppenüberschreitende Vergleichsform 62

Abb. 9 : Schematisches Modell eines SD-Follikels 127

Abb. 10: Größenrelation zwischen Kanülen- und Follikeldurchmesser 128

Abb. 11: Kernlagerung bei einem in toto aspirierten Mikrofollikel 129

Abb. 12: Kernlagerung bei einem zerquetschten und ausgestrichenen Mikrofollikel 129

Abb. 13: In toto aspirierter Mikrofollikel 129

Abb. 14: Die zwei Formen der Kernlagerung bei einem ausgestrichenen Normo- oder Makrofollikel 130

Abb. 15: Wandfragment aus einer Follikelkugel 131

Abb. 16: Kernlagerung bei einem Thyreozytenverband aus nicht-follikulären Strukturen 132

Abb. 17: Nicht-follikulärer Tumorzellverband 133

Abb. 18: Nicht-follikulär proliferierende Tumorzellverbände 133

Seite

Abb. 19: Nicht-follikulärer Tumorzellverband 134

Abb. 20: Papillenförmiger Tumorzellverband 136

Abb. 21: Papillenähnlicher Tumorzellverband 136

Abb. 22, Abb. 23 } Typische Merkmale des papillären Schilddrüsenkarzinoms 137

Abb. 24: Papillenähnlicher Follikelzellverband 139

Abb. 25: Fehlerquellen der SD-Punktionszytologie (modifiziert nach WOHLENBERG [259]) 171

TABELLENVERZEICHNIS

Seite

Tab. 1 : Klassifikation der Thyreoiditis (nach LIETZ [150]) 24

Tab. 2 : Differentialdiagnostische Kriterien zwischen Hyperplasie und Adenom (nach WARREN u. MEISSNER [250]) 34

Tab. 3 : Klassifikation der Schilddrüsentumoren der WHO und prozentualer Anteil der verschiedenen malignen Tumoren unter 327 Schilddrüsentumorenmen des Zürcher pathologischen Instituts (nach HEDINGER [84] u. NERACHER [175]) 37

Tab. 4 : Häufigkeit der Adenomtypen (nach HAZARD u. KENYON [75]) 38

Tab. 5 : Kriterien zur Erstellung der histodiagnostischen Gruppen 59

Tab. 6 : Gruppeneinteilung von Schilddrüsen-Feinnadelpunktaten (nach WOHLENBERG [259]) 60

Tab. 7 : Punktionszytologische Resultate der histodiagnostischen Gruppe 1.aa) 65

Tab. 8 : Punktionszytologische Resultate der histodiagnostischen Gruppe 1.ab) 66

Tab. 9 : Punktionszytologische Resultate der histodiagnostischen Gruppe 1.ac) 69

Tab. 10: Punktionszytologische Resultate der histodiagnostischen Gruppe 1.b) 75

Tab. 11: Häufigkeit von pseudozystisch degenerierten SD-Malignomen unter punktionszytologischer und histologischer Diagnostik (Zusammenstellung nach Literaturangaben, eigene Ergebnisse) 80

Tab. 12: Punktionszytologische Resultate der histodiagnostischen Gruppe 1.c) 82

Tab. 13: Punktionszytologische Resultate der histodiagnostischen Gruppe 1.e) 90

Seite

Tab. 14: Punktionszytologische Resultate der histodiagnostischen Gruppe 1.f) 94

Tab. 15: Histologische Diagnosen der onkozytenreichen Punktate/benigne Fälle 100

Tab. 16: Punktionszytologische Resultate der malignen Schilddrüsenknoten 103

Tab. 17: Punktionsergebnisse aller histodiagnostischen Gruppen 113/114

Tab. 18: Diagnostische Treffsicherheit der SD-Punktionszytologie (Auswertung von Literaturangaben, eigene Ergebnisse) 143 ff.

Tab. 19: Ursachen der falsch negativen Punktionsdiagnosen (Zusammenstellung nach Literaturangaben) 150/151

Tab. 20: Histopathologische Diagnosen von falsch verdächtigen bzw. falsch positiven Zytodiagnosen (Literaturangaben, eigenes Material) 154

Tab. 21: Selektionskraft der SD-Punktionszytologie bei vorwiegend kalten Knoten 157

Tab. 22: Malignomrate von Punktionsfällen (Auswertung nach Literaturangaben) 159

Tab. 23: Vorteile der SD-Punktionszytologie 160

Danksagung

Herrn Professor Blümcke danke ich für die Überlassung des Themas.

Herrn Dr. Pfannkuch danke ich für die Durchsicht des Manuskripts.

LEBENSLAUF

Am 3. Juli 1949 wurde ich als Sohn und fünftes von fünf Kindern des Internisten Dr. med. Herbert Kunz und seiner Ehefrau Liselotte, geb. Erbhs, in Hameln geboren.

Nach vierjährigem Besuch der Volksschule in Bad Pyrmont wechselte ich nach Ostern 1959 auf das staatliche neusprachliche Gymnasium in Bad Pyrmont über; dort legte ich im Mai 1967 die Reifeprüfung ab.

Im Wintersemester des gleichen Jahres nahm ich an der Freien Universität Berlin das Studium der Humanmedizin auf. Dort bestand ich im August 1974 die ärztliche Prüfung.

Die Medizinalassistentenzeit erfolgte in Berlin auf der I. Inneren Abteilung des Krankenhauses Moabit, auf der Chirurgischen Abteilung des Universitätsklinikums Charlottenburg und auf der Psychiatrischen Abteilung des Krankenhauses Havelhöhe. Die Approbation als Arzt erhielt ich im Februar 1976.

Von April 1976 bis Ende 1977 war ich als Wissenschaftlicher Assistent im Institut für Pathologie des Universitätsklinikums Charlottenburg tätig. Von Anfang 1978 bis Ende 1981 erstellte ich die vorliegende Dissertation.

Derzeit bemühe ich mich um eine internistische Weiterbildungsstelle, um die Anerkennung als Arzt für Innere Medizin zu erlangen.